ÜBER

MYELIN, PIGMENT, EPITHELIEN

UND

MICROCOCCEN IM SPUTUM.

INAUGURAL-ABHANDLUNG

ZUR ERLANGUNG DER DOCTORWÜRDE

DER MEDICINISCHEN FACULTÄT

ZU MÜNCHEN

UNTER DEM PRÄSIDIUM

DES HERRN PROFESSOR DR. VON ZIEMSSEN

VORGELEGT VON

OSCAR PANIZZA,

STUD. MED. AUS KISSINGEN.

MIT 1 TAFEL.

LEIPZIG

DRUCK VON J. B. HIRSCHFELD.

1881.

ÜBER

MYELIN, PIGMENT, EPITHELIEN

UND

MICROCOCCEN IM SPUTUM.

INAUGURAL-ABHANDLUNG

ZUR ERLANGUNG DER DOCTORWÜRDE

DER MEDICINISCHEN FACULTÄT
ZU MÜNCHEN

UNTER DEM PRÄSIDIUM

DES HERRN PROFESSOR DR. VON ZIEMSSEN

VORGELEGT VON

OSCAR PANIZZA,
STUD. MED. AUS KISSINGEN.

MIT 1 TAFEL.

LEIPZIG
DRUCK VON J. B. HIRSCHFELD.
1881.

Disposition.

Einleitung. Geschichtlicher Ueberblick der Sputauntersuchung.

A. 1. **Beschreibung des Auswurfs nach Pigment- und Myelin-Gehalt** bei Gesunden und Kranken und statistische Angaben über die Häufigkeit dieser Gebilde.

2. **Bedeutung der Pigmentzellen in der Literatur.**

3. **Geschichte des Myelins.** Virchow — Buhl 1854—1872.

4. **Eigene Untersuchungen über die Genese der Pigmentzellen und des Myelins:** Russinhalation bei Hunden. Secretion von Myelin auf der Gaumenschleimhaut des Frosches. Die Becherzellen in der Literatur. — Entstehung von Pigmentkörnchenzellen auf der bestäubten Froschgaumenschleimhaut. — Entstehung von Pigmentkörnchenzellen aus künstlich erwärmten Sputazellen bei Anwesenheit von Russ u. s. w. Epikrise.

B. Erörterung von Buhl's Angaben über das Alveolarepithel bei Desquamativpneumonie.

1. **vom pathologisch-anatomischen Standpunkte aus** (Literatur).

2. **vom klinischen Standpunkte aus** durch Beantwortung der Frage: können pathologisch veränderte Alveolarepithelien im Sputum als solche erkannt werden?

C. Micrococcen im Sputum und Mundhöhle.

Resumé.

Digitized by the Internet Archive
in 2026

https://archive.org/details/IA41554608_0123

Die Verwerthung der Sputa für die Diagnose scheint in früheren Zeiten, da es noch kein Mikroskop gab, eifriger gehandhabt worden zu sein als heutzutage, wo uns dasselbe zu Gebote steht. Damals musste eben der Mangel einer jetzt geläufigen, exacten physikalischen Diagnostik den semiotischen Werth einer so variabel auftretenden Erscheinung wie des Auswurfs wesentlich erhöhen, wenigstens in den Augen Derjenigen, die für anatomisch und klinisch verschiedene Lungenaffectionen auch verschiedene Lungensecrete suchten; und die Schlüsse, die sich auf Menge, Form, Consistenz, specifisches Gewicht, Farbe, Geruch und Geschmack der Sputa, ebenso wie auf ihre grobchemische und physikalische Untersuchung durch Erhitzen, Verbrennen, Destillation etc. gründeten, übertrafen an Kühnheit das, was sich heute mit Hülfe der feinsten Methoden aussagen lässt.

Mit der Einführung des Mikroskopes freilich beginnt eine neue Bewegung in der diagnostischen Verwerthung der Sputa. Der Anblick so verschiedener, charakteristischer Gebilde im mikroskopischen Gesichtsfeld, wie ihn uns jede Sputumprobe vorführt, war für die ersten Entdecker wohl ebenso verlockend wie für jeden Mediciner, der dieses zum ersten Mal im Mikroskope sieht, sich die Frage vorzulegen, ob denn keiner dieser zierlichen, heterogenen, pathologischen Mikroorganismen specifischer Natur, d. h. der Ausdruck einer besonders gearteten Affection, sei. — War es aber mindestens schon interessant, im Gegensatz zu der bisher üblichen grob-sinnlichen Anschauung durch Verfolgung dieser „Welt im Kleinen“ auf ganz ungeahnte Vorgänge im physiologischen und pathologischen Leben der mensch-

lichen Lunge zu stossen, so konnte ausserdem die mikroskopische Untersuchung der Sputa noch eine enorm praktische Bedeutung gewinnen, solange man nämlich einer Krankheit therapeutisch machtlos gegenüberstand, die, in ein bestimmtes Stadium eingetreten, sicher zum Tode führte, die in ihren Frühstadien von anderen unschädlichen Lungenaffectionen klinisch nicht auseinander zu halten war, bei der aber die Prophylaxis thatsächliche Erfolge aufweisen konnte, wo also auf die möglichst frühzeitige Diagnose dieses specifischen Leidens Alles ankam: die Diagnose der Lungenphthise oder einer zu ihr tendirenden Veränderung der Lunge war das Haupt- und Endziel der Sputauntersuchung überhaupt und der mikroskopischen insbesondere. — Man kann nicht sagen, dass dieses Ziel a priori ein verfehltes gewesen sei; je verschiedener beispielsweise der pathologisch-anatomische Befund einer phthisisch-infiltrirten Lunge von dem einer emphysematösen Lunge oder von einem Lungenbefund bei chronischer Bronchitis war, welche alle drei mit hartnäckigem Husten und Auswurf einhergingen und wobei Percussion und Auscultation entweder nicht geübt oder nicht gekannt war oder, wie so oft, kein klares Resultat gab, um so mehr glaubte man sich an den Auswurf halten zu sollen, in welchem jetzt das Mikroskop auf einmal so mannigfach veränderte zellige Gebilde, Gerinnungsproducte, Zerfallsmassen etc. sehen liess, von denen ja das eine oder andere für diesen oder jenen Process charakteristisch sein konnte. Denn wenn die phthisische Entzündung und ihr Ausgang anatomisch so besonders geartet war, dann konnten es auch die mikroskopischen Producte dieser Entzündung sein. — So sehen wir denn in der Literatur der 30er und 40er Jahre die Kliniker eifrig damit beschäftigt, theils die Zerfallsproducte der Tuberkeln und der nach der damaligen Laennec'schen Lehre von ihnen abgeleiteten käsigen Herde, theils Entzündungserscheinungen productiver Art, wie „Entzündungskugeln", theils bestimmte Veränderungen an regelmässigen Auswurfsbestandtheilen, wie „zernagter Rand der Eiterzellen" u. dgl., als für Phthise pathognomische Kennzeichen im Sputum zu eruiren. Heute wissen wir, dass dies vergebliche Versuche waren, dass die Anwesenheit weder von Tuberkeln, noch käsigen Herden in der Lunge für sich dem Sputum bestimmte Kennzeichen aufzudrücken vermögen. Mehr Werth hatte das Entdecken der elastischen Fasern im Auswurf. Aber auch dieser Werth gilt heutzutage als ein höchst relativer. Denn da der Nachweis derselben im Sputum nur bei einer ganz geringen Procentzahl gelingt und dann gewöhnlich nur in einem vorgeschritteneren Stadium des Leidens, in welchem andere sicherere Symptome

vorliegen, das Nichtauffinden der elastischen Fasern also nicht gegen Phthise spricht, so ist eine Methode bald immer seltener geworden, die ausserdem, wenn richtig ausgeführt, für die klinische Anwendungsweise am Krankenbett mühsam und zeitraubend war.

Zu denjenigen Sputabestandtheilen, welche am frühesten mit der Phthise in Connex gebracht wurden, gehört das, was man allgemein mit dem Namen Pigment bezeichnet; und, trotz ausgedehnter Arbeiten über diesen Gegenstand, sind bis in die jüngste Zeit die Meinungen über den Werth dieses Körpers im Sputum getheilt. Verhältnissmässig jüngeren Datums sind noch zwei andere Bestandtheile des phthisischen Auswurfs genannt worden, Myelin und Epithelien besonderer Herkunft und Veränderung, die sich bereits eine gewisse Anerkennung ihrer Bedeutung in der medicinischen Welt errungen haben, ohne dass sie bis jetzt mit wenigen Ausnahmen einer ernstlichen Prüfung unterzogen worden wären. — Ein näheres Eingehen auf diese drei Sputabestandtheile soll daher im Folgenden versucht werden.

Schon das normale Secret, welches der gesunde Mensch zum Auswurf bringt — und jeder Mensch spuckt mehr oder weniger aus, ohne deshalb krank zu sein —, ist ein sehr zellenreiches Gemisch von Schleim und Speichel, welches von den acinösen Drüsen in Mund, Rachen, Trachea und Bronchien, sowie den bekannten drei Speicheldrüsen geliefert wird. Der constante Gehalt desselben an oft in Zerfall begriffenem Platten-, Cylinder- und Flimmerepithel liess die noch nicht gesicherte Behauptung entstehen, dass die Schleimsecretion, wie es für die Speichelabsonderung sicher ist, mit einem Zerfall des Epithels der betreffenden Schleimhaut in Schleim Hand in Hand gehe. Von den Becherzellen in Kehlkopf, Trachea und flimmerepithelhaltigen Bronchien scheint dies nach den Arbeiten von Gegenbaur[1]), F. E. Schulze[2]) u. A. festzustehen. Der Epithelgehalt des Auswurfs ist demnach normal und für die Diagnose am Krankenbett nicht verwerthbar. Wir finden aber selbst im normalen Secret noch ganz andere zellige Bestandtheile und Abkömmlinge von ihnen. Zunächst muss hervorgehoben werden bezüglich des Unterschiedes zwischen normalem und pathologischem Secret, dass das, was die meisten gesunden Menschen ausspucken, als Folge einer vermehrten Secretion der Schleimhaut nach Eindringen von Staub oder

1) Archiv f. mikrosk. Anatomie. III. 2. S. 137. 1867 und Stricker's Gewebelehre. 1871.

2) Reichert und Du Bois-Reymond's Archiv 1863. S. 157.

sonstigen reizend wirkenden Körpern, dem sich Niemand entziehen kann, und wobei die Gesundheit, der ungestörte Ablauf aller Lebenserscheinungen, in keiner Weise getrübt ist, nicht als pathologisches Secret gelten kann. Selbst wenn die in Fabriken beschäftigten oder sonst mit Verrichtungen betrauten Arbeiter, bei welchen nothwendig Staubeinathmung in grösserem Maasse stattfindet, gänzlich ausser Acht gelassen werden, auch die fortwährend in sog. „reiner Luft" sich aufhaltenden Menschen können sich der Einathmung von Staub am Tage und Abends von Lampenruss, den auch die beste Lampe entwickelt, nicht entziehen. An der immer mit Secret befeuchteten Wand von Mund, Rachen, Kehlkopf, Trachea und Bronchien bleiben dann diese Fremdkörperchen sitzen, werden aus Mund und Rachen durch Räuspern entfernt, zum Theil verschluckt und in Kehlkopf, Trachea und Bronchien bis fast zur Alveole hin sind es die Flimmerzellen, welche die im Schleim suspendirten Staubtheilchen nach oben befördern bis in den Kehlkopf. Dort hat das Secret Gelegenheit, in den vielen Schleimhautfalten und Taschen ohne besondere Reizerscheinungen liegen zu bleiben, bis eine grössere Anhäufung einen Hustenstoss auslöst und nun einige Ballen eines meist glasigen, zähen, je nach der täglichen eingeathmeten Staubmenge graulich bis schwärzlich gefärbten Secretes entleert wird. Dieses geschieht nun meistens in der Frühe nach dem Aufstehen, um welche Zeit die meisten Menschen wohl hie und da „verschleimt" waren und besonders nach dem Waschen und Ausspülen des Mundes wenn auch nur einige Klümpchen Secret entleeren, um dann den Tag über vollständig frei zu sein. Von einem Vomitus matutinus kann hier nicht die Rede sein, auch kann man solche Zustände nicht chronischen oder acuten Katarrh benennen, denn es handelt sich nicht um ein Kranksein, auch nicht um ein Unwohlsein, sondern lediglich um die physiologische Reaction der Schleimhaut und der Flimmerzellen, bestehend in einer entsprechend vermehrten Secretion und Emporschaffung des Secretes. Die Gesundheit erleidet aber auch bei jenen Arbeitern oft keinen Eintrag, die Tag für Tag in staub- und russerfüllter Atmosphäre arbeiten, wie Schlosser, Schreiner, Bäcker, Schlotfeger, dann alle in der Küche Beschäftigten, ja selbst Kohlenarbeiter, Steinhauer, Glas- und Stahlschleifer und andere mit die Respirationsorgane am meisten gefährdenden Branchen Beschäftigte können Jahre lang und mitunter ihr ganzes Leben völlig gesund bleiben, obwohl sie gewaltige Mengen Sputa in allen Nüancen der Farbe und Consistenz entleeren, so dass früher die Meinung aufkommen konnte, die Arbeit in Kohlenbergwerken müsse den Betreffenden keineswegs Schaden

bringen [Seltmann[1]) l. c. S. 303: „selbst die höheren Grade der Kohleinfiltration können ohne alle Symptome verlaufen“], ja erzeuge sogar Immunität für Phthise [Guillot und Pautrier[2]), Schröder v. d. Kolk[3]), Crocq[4]), Seltmann l. c. S. 317: „ganz anders, als der Staub französischer Mühlsteine, und zwar günstig ist die Wirkung des Kohlenstaubes bei Tuberculose. Die Seltenheit und der langsame Verlauf der Phthise bei diesen Arbeitern lässt darüber kaum einen Zweifel aufkommen, so dass einzelne Autoren die Einathmung des Kohlenstaubes therapeutisch anwenden“]. Allerdings wurde später über die Gesundheit der Kohlenarbeiter das Gegentheil ausgesagt, dass sie nämlich ein grosses Contingent zur Phthise stellen, und auch statistisch erhärtet [Hirt[5])]. Die Entscheidung in dieser Frage hing ehemals mit dem Streit darüber zusammen, ob überhaupt Staubtheile in die Alveolen und in das Parenchym der Lungen eindringen können und, wenn ja, welches die Wirkung derselben sei. — Hierüber wurden zahlreiche Experimente angestellt [Maurice[6]), Villaret[7]), Lewin[8]), Crocq[9]), M. Rosenthal[10]), Knauff[11]), Slaviansky[12])], welche die Möglichkeit des Eindringens unzweifelhaft ergaben und deren Resultate auch uns noch unten weiter beschäftigen werden; nur das sei hier noch erwähnt, dass, was die Schädlichkeit der eingedrungenen Staubtheile betrifft, genannte Experimente im Zusammenhalt mit der Zahl der Krankheiten und Todesfälle unter den Kohlen- und sonstigen Arbeitern soviel auszusagen gestatten, dass eine gesunde Lunge bei Aufnahme grosser Mengen reizend wirkender Stoffe, wie Staub etc., auch in der Menge, wie sie die Lunge eines Kohlenarbeiters treffen, für lange, ja für immer gesund bleiben kann, während eine phthisisch disponirte Lunge, welche schon auf geringe

---

1) Die Anthrakosis der Lungen bei den Kohlenbergarbeitern. Deutsches Archiv für klin. Med. Bd. II. 3. S. 300. 1866.

2) Schmidt's Jahrb. 115. S. 45. 1862.

3) Canstatt's Jahresber. 3. S. 228. 1863.

4) Schmidt's Jahrb. 126. S. 98, 99. 1865.

5) Die Krankheiten der Arbeiter. Breslau 1871.

6) Annal. de la Soc. de méd. de St. Etienne. I. 1860. Schmidt's Jahrb. 115. S. 45. 1862.

7) Schmidt's Jahrb. 116. S. 54. 1862.

8) Beiträge zur Lehre von den Inhalationen. Prag. Vierteljahrschr. 1863. 1.

9) Schmidt's Jahrb. 126. S. 98. 1865.

10) Ueber Einwirkung pulverförmiger Substanzen auf den menschlichen Organismus. Ebenda. Bd. 132. S. 160. 1866.

11) Pigment der Respirationsorgane. Virchow's Archiv. Bd. 39. S. 442. 1867.

12) Exper. Beiträge zur Pneumonokoniosis-Lehre. Ebenda. Bd. 48. S. 326.

Reize hin mit entzündlichem Infiltrat und Verkäsung desselben antwortet, schon bei der Einathmung geringer Mengen irritirend wirkender Stoffe, mögen sie nun Kohle, Staub, Russ, Fasern oder selbst Blut (nach Aspiration von einer höher oben entstandenen Blutung aus) heissen, phthisisch erkranken kann. Kein Wunder, wenn bei der grossen Verbreitung der phthisischen Disposition, unter den Kohlenarbeitern, Steinhauern etc. nur wenige Lungen der ungeheuerlichen Anforderung auf die Dauer gewachsen erscheinen, und am Ende begreiflich, wenn der Anblick einer vollständig geschwärzten Lunge eines nicht phthisisch verstorbenen Arbeiters die Schlussfolgerung ins Gegentheil umschlagen liess, eine solche Kohlenmenge, wenn sie nicht tödte, erzeuge vielleicht gar Immunität.

Kehren wir nach diesem kurzen Excurs zu jenen Secreten zurück, wie sie die meisten Menschen in so geringer Menge zum Auswurf bringen, dass wir nicht sagen können, dieselben seien mit Katarrh behaftet. — Bei der Untersuchung derselben, besonders aber des Morgenauswurfs gesunder Leute, sei es nun von solchen, die sich in möglichst staubfreier Atmosphäre aufhalten und nur minimale Mengen, und auch dies nur hie und da, Morgens expectoriren, oder von Leuten, die in mässiger Menge Staubtheile irgend welcher Art den Tag über einathmen, oder von starken Rauchern, von Schlossern, Schreinern, Köchinnen etc., ja sei es von Arbeitern, die die grössten Mengen Staubes aufnehmen, wie Heizer, Kohlenverlader u. a., Sputa, die makroskopisch alle Farbennüancen vom hellsten Grau bis ins vollständige Schwarz darbieten — mikroskopisch bieten alle diese Secrete gesunder Leute qualitativ den gleichen Befund, und nur quantitativ verschieden im Verhältniss zur Menge des eingeathmeten Staubes finden wir, abgesehen von den gewöhnlichen bekannten zelligen Bestandtheilen, hauptsächlich zwei Körper, die uns nun näher beschäftigen sollen, „pigmentirte Zellen“ und „Myelin“.

Unter „pigmentirte Zellen“ schlechtweg oder „Körnchenzellen“, wie sie oft in der Literatur genannt werden (auch die fettig degenerirten Zellen werden „Körnchenzellen“ genannt), haben wir zu unterscheiden echte Pigmentzellen, d. h. mit Pigment, also aus dem Blute stammendem Farbstoff gefüllte Zellen; für sie sah man eine Zeit lang (bis Traube seinen berühmten Fall bekannt machte; siehe unten) alle gefärbten Zellen im Sputum und den Lungen an, da alles Lungenpigment oder richtiger Lungenschwarz aus dem Blutfarbstoff abgeleitet wurde; ihr wirkliches Vorkommen reducirt sich (abgesehen von den seltenen echten Melanosen der Lunge) auf den Zustand der braunen Induration der Lunge bei Herzklappen-

fehlern des linken venösen Ostiums, wobei jedoch nur in einem Drittel der Fälle das Vorkommen dieser echten Pigmentzellen constatirt wurde; wir kommen auf dieselben unten bei Erörterung der Vorgänge in den Alveolen noch einmal zurück. Hier interessiren uns zunächst die viel häufigeren, man kann sagen, bei jedem Menschen regelmässigen unechten Pigmentzellen, deren Gehalt an gefärbten Bestandtheilen auf das Eindringen von Russ, Staub jeder Art und Farbe in die Lunge von aussen mit der Athemluft zurückzuführen ist. Man kann sie nicht wohl nach den in sie eingedrungenen Stoffen benennen, etwa Russzellen, da diese Stoffe zu zahlreich sind. Ein Unterscheidungsmerkmal zwischen ihnen und den genannten echten Pigmentzellen gibt es so gut wie nicht. Man suchte lange Zeit nach einem chemisch verschiedenen Verhalten, war aber dabei so lange auf falscher Fährte, als man den in der Lunge aller Erwachsenen gefundenen schwarzen Farbstoff für Pigment hielt und die dabei sich ergebenden Reactionen für Pigmentreactionen, während es Reactionen auf Kohle waren, da übereinstimmend der grösste Theil des Lungenschwarzes beim Erwachsenen als die Folge der unvermeidlichen Einathmung von Russ während des ganzen Lebens angesehen wird und experimentell bewiesen wurde (besonders durch Knauff l. c.). Neuere Untersuchungen nun geben an, dass, abgesehen von einer complicirten quantitativ-analytischen Differential-Untersuchung auf C-, H-, N- etc.-Gehalt zwischen Pigment und Kohle (wobei das „Melanin von geringerem C-, aber höherem H- und N-Gehalt, sowie auf nassem Wege oxydirbar sei im Gegensatz zur Kohle", Dressler[1]), das Pigment auch insofern einen qualitativ-chemischen Unterschied zulasse, als es Mineralsäuren gegenüber eine geringere Resistenz an den Tag lege als Kohle. Aber auch dieses Verhalten scheint eine prompte mikrochemische Probe, wie sie der Kliniker braucht, nicht zuzulassen, besonders für das in Zellen eingeschlossene Pigment. — Hinsichtlich des äusseren Ansehens aber gibt es absolut keinen Unterschied zwischen durch Pigment und durch eingedrungene gefärbte Fremdkörperchen gefärbten Zellen, da beide an Gestalt, Grösse und Farbe die gleichen Differenzen aufweisen; bezüglich der Farbe ist auch heute noch die Ansicht verbreitet, dass die echten Pigmentzellen im Gegensatz zu den unechten die Farbenabstufungen von Gelb zu Braun und Schwarz zeigten; aber grade die von aussen in die Respirationsorgane eindringenden staubförmigen Bestandtheile

1) Zur Kenntniss der im Organ. Melanin genannten Pigmente. Prag. Vierteljahrschrift. Bd. 101. S. 59. 1869.

zeigen eine solche Mannigfaltigkeit der Farbe, die nach Aufenthalt und Beschäftigung eines Jeden wieder verschieden ist, dass die Farbe wenig Anhaltspunkte bieten kann, abgesehen davon, dass es sich bei Arbeitern oft um direct lebhaft gefärbte Bestandtheile, wie Eisenoxyd, rother Sandstein, Ultramarin, Thon etc., handelt, und davon, dass auch die verschiedenen Kohlesorten, namentlich die unvollständig verkohlten Partikelchen von Holzkohle (Traube[1]), aber auch der Lampenruss in den Zellen in braun-gelber Modification erscheint. Dass dies auch für den Lampenruss thatsächlich der Fall, davon kann man sich durch folgenden Versuch, der gleichzeitig die Feinkörnigkeit dieser Russart beweist, überzeugen. Um nämlich die Ansicht zu widerlegen, der Russ zeige sich nie so feinkörnig wie Pigment, gab Knauff (l. c.) an, man solle Russ über einer Lampe auf eine Platte auffangen, dann zusammenstreichen und in Wasser suspendirt unter dem Mikroskop untersuchen. Man erhält dabei allerdings Russformen jedes Korns und auch so feinkörnig wie Pigment. Besser aber verfährt man folgendermaassen: Man bestreiche einen Objectträger mit Glycerin und fange damit über einer russenden (cylinderlosen) Petroleumlampe den Rauch auf, bis das Glas schwach gebräunt ist; streiche aber jetzt nicht zusammen (denn so trifft ja auch der Russ die Schleimhaut), sondern untersuche direct mit oder ohne Deckglas, so überzeugt man sich, dass bei einer Vergrösserung von 300 von einer Körnigkeit überhaupt noch keine Rede ist, sondern blos eine diffuse Trübung besteht; der Russ unserer Petroleumlampen lässt also die Feinkörnigkeit des Pigments weit hinter sich zurück. Am zusammengestrichenen Russ aber erkennt man mikroskopisch, dass viele Partikelchen an der Peripherie, und kleinste total, gelb sind. Es scheint dies mit Lichtbrechungsverhältnissen in Zusammenhang zu stehen. Wir kommen hierauf unten bei den Versuchen, in denen es uns glückte, die Russpartikelchen direct in die Sputazellen einwandern zu sehen, zurück. Jedenfalls ist nur die geringste Zahl der jetzt näher zu beschreibenden unechten Pigmentzellen im Auswurf der meisten Menschen etwa nur mit schwarzen Körnern gefüllt. Bringt man nämlich von einem jener erwähnten Morgensputa gesunder Leute, welches oft nur einige stecknadelkopfgrosse, graulich-weiss gefärbte Klümpchen in Speichel und Schleim suspendirt darstellt, eine Probe unter das Mikroskop, indem man mit der Pincette eines jener Klümpchen, die schwer zu fassen sind,

1) Ueber das Eindringen feiner Kohlentheilchen in das Innere des Respirationsapparates. Deutsche Klinik. 48, 50. 1860.

herausholt (und wenn man genau verfahren und sich sicher von ihrem Wesen überzeugen will, dieselben auf Fliesspapier trocken wälzt), so sieht man bei einer Vergrösserung von etwa 3—400 haufenweise angeordnete Zellen in der Grösse von weissen Blutkörperchen bis zu der der grössten Plattenepithelien, meist aber sich in der Mitte haltend, oft gefüllt mit körnigem Farbstoff (Körnchenzellen) von gelber, brauner bis schwarzer Farbe, manchmal auch derart, dass die ganze Zelle diffus gefärbt ist, als ob sich der Farbstoff gelöst hätte. Der Hauptinhalt der Zellen aber, das Substrat, besteht in der Regel aus ungleich grossen, hellen, mattglänzenden Kügelchen, die die Farbstoffkörner an Grösse übertreffen. Oft sind jedoch nach vorausgegangener stärkerer Staubinhalation die gefärbten Körner so zahlreich, dass ein einziger dunkler Klumpen von jeder Zelle dargestellt wird und höchstens ein heller, dünner Protoplasmasaum am Rand und alle Uebergänge zu weniger dicht gefärbten Zellen auch jenen Klumpen als Körnchenzelle erkennen lassen. In Bezug auf die Menge dieser Pigment- oder Körnchenzellen kann man eine volle Woche täglich das Morgensecret desselben Menschen untersuchen und findet nur einmal, auch ohne durch jene erwähnten Klümpchen makroskopisch einen Anhaltspunkt zu haben, einzelne dieser grossen Zellen, und andere Menschen wiederum entleeren Jahr aus Jahr ein täglich früh bis in den Mittag hinein einige 30 jener über haselnussgrossen, dunkel gefärbten, froschlaichähnlichen Ballen, die durchweg aus jenen pigmentirten Zellen bestehen. Zwei Personen, die oft solche Differenzen aufweisen, sind gleich gesund, können beide die gleiche staubfreie Beschäftigung haben, halten sich beide den Tag über in sog. reiner Luft auf. Ein abendlicher, mehrstündiger Wirthshausbesuch im Tabaksdampf aber genügt, um am nächsten Morgen bei dem einen in oft kaum auffindbarer Menge, bei dem andern in enormer Zahl diese Körnchenzellen zum Auswurf bringen zu lassen. — Die Gründe, weshalb verschiedene Personen oft so ausserordentlich verschieden auf gleichartige und gleich intensive Reize bezüglich der Quantität ihres Respirationssecretes reagiren, beruhen wohl in constitutioneller Anlage. Qualitativ sind die Sputa nach Staubinhalationen alle gleich, und diejenigen Fälle, in denen Personen auch nach Eindringen ziemlicher Mengen reizend wirkender Staubtheilchen am nächsten Morgen auch mit dem besten Willen nichts zu expectoriren vermögen, sind, wenn man Ungeschicklichkeit abrechnet, sehr selten; kommen aber etwa in 3 Proc. der Fälle vor, wie es auch Leute gibt, deren Hautsecretionsorgane, die Schweissdrüsen, schwer in Thätigkeit zu bringen sind. — Bei Personen nun, die sich thatsächlich möglichst frei von

Staubeinathmung halten — ganz ist dies ja unmöglich — besonders von gröberen Partikelchen, findet man im Morgensecret genau dieselben grossen Zellen, aber nur ein Theil von ihnen enthält, und auch sie nur theilweise, die gefärbten Körnchen; andere sind ganz frei; und diese pigmentfreien Zellen, welche also grosse runde Kugeln, gefüllt mit verschieden kleinen, hellen, glänzenden Tröpfchen darstellen, wurden in den letzten Jahren als „myelindegenerirte Zellen" beschrieben (Buhl[1]). Myelin ist thatsächlich der Inhalt dieser Zellen, aber sowohl der pigmentlosen wie der pigmenthaltigen, welche beide Formen, wie hier von Buhl, in der Literatur auch sonst auseinandergehalten werden; sie sind aber identisch und unterscheiden sich nur durch den Pigmentgehalt; wir hoffen unten den Beweis bringen zu können, dass beide Zellformen — wir können sie auch pigmentfreie und pigmenthaltige Myelinzellen nennen — auch ihrer physiologischen Genese nach identisch sind. Auf die Berechtigung der Bezeichnung „Degeneration" kommen wir ebenfalls erst später zu sprechen. — Untersuchen wir nun aber die nächste directe Umgebung dieser Myelinzellen, so zeigt sich, dass bei einzelnen die Membran geplatzt erscheint, und dieselben stellen nunmehr ein Conglomerat auf einander gehäufter Myelintröpfchen dar; bei noch anderen Formen haben sich diese Tröpfchen locker abgelöst und schliesslich ist die ganze Zelle in dieselben zerfallen; je weiter aus einander aber die Myelintröpfchen liegen, um so häufiger sieht man jetzt dieselben zu den bekannten, zierlichen, mannigfaltigen Formen des freien Myelin zusammentreten und in einander fliessen. Diese stellen entweder in einer Unzahl von grössten und kleinsten Kugeln bei einander liegende blasse, hyaline Tropfen dar mit hellem Centrum, oder es sind nach meist einem Durchmesser bedeutend überragende, längliche, faden-, spindel- und keulenförmige Gebilde mit einem oder auch zwei verdickten Enden und einer hellen Axe im Innern, wobei oft die aus Kreissegementen zusammengesetzte Peripherie die Entstehung der Gebilde durch das Zusammenfliessen von Kugeln nicht verkennen lässt, oder es sind schliesslich den Corpora amylacea gleichsehende Formen von zwiebelähnlich geschichtetem Bau, wo um einen helleren Punkt in der Mitte concentrisch verlaufende hellere Kreise (Zwischenräume) folgen, oft ausser dem Hauptcentrum ebenfalls von Schichten umgebene Nebencentra sich gebildet haben, und es den Eindruck macht, als hätten sich langgezogene, fadenförmige Gebilde um einen Endpunkt aufgerollt. Bei absichtlich

1) Lungenentzündung, Tuberculose und Schwindsucht. München 1872.

in dem Präparate hervorgerufener Strömung sieht man, dass sowohl diese Myelinformen als auch -Zellen sehr contractiler Natur sind, die sich zwischen engen Stellen hindurchpressen, dabei abplatten und dann ihre frühere Gestalt wieder annehmen. Eine Verwechslung dieser charakteristischen Formen des freien Myelin wird nicht leicht vorkommen. Dagegen sind es die Myelinzellen, mit grösseren und kleineren Myelintröpfchen gefüllt (oft auch die Structur der einzelnen Tröpfchen vermissen lassend und eine homogene, blasse Scheibe darstellend), welche mit fettig degenerirten Zellen verwechselt wurden. Die sehr zarte Contour der Myelintropfen aber wird jene von den das Licht viel stärker brechenden, von einem dicken Schattenring umgebenen Fetttröpfchen bald unterscheiden lernen, so dass man bei der Untersuchung der Sputa selten in die Lage kommen wird, Reactionen auf Myelin anzustellen. Diese sind der Hauptsache nach folgende: Wasser lässt die Zellen und freien Formen von Myelin aufquellen, ohne sie zu lösen; Mineralsäuren zerstören sie, wobei jedoch die Zellen viel länger Widerstand leisten. Eigenthümlich ist das Verhalten gegenüber Essigsäure. Bringt man einen der erwähnten grauen bis schwärzlichen Sputaklumpen oder bei Leuten, die weniger Staub einathmen, ein grauweisses halb durchscheinendes Krümelchen aus dem Morgensecret in Essigsäure, so wird dasselbe sofort coagulirt und dabei zu einem weit geringeren Volumen einer weissen, filzigen, undurchsichtigen Masse verwandelt, welche, unter das Mikroskop gebracht, die Myelinzellen und -Formen (aus denen allein die erwähnten grösseren und kleineren Klumpen bestehen) geschrumpft, aber schärfer zeigt. Lässt man dagegen zu einem soeben bereiteten mikroskopischen Präparat eines solchen Klümpchens vom Rande des Deckglases aus Essigsäure zufliessen, so sieht man die Myelinformen und -Zellen vollständig durchsichtig werden, ohne jedoch ihre Form aufzugeben, die vielmehr bei den freien Formen durch eine äusserst zarte Contour sichtbar bleibt, während bei den Myelinzellen, besonders den pigmentirten, eine freie Kreislinie und das scharfe Hervortreten der in ihrer gegenseitigen Stellung unveränderten Pigmentkörnchen das Intactsein des Zellkörpers beweist. Diese verschiedene Einwirkung scheint davon abhängig zu sein, ob die Essigsäure die Formen selbst umspülen und in die Zellen eindringen kann, oder ob (beim Einbringen eines Klumpens in toto in Essigsäure) ein Coagulationsring die weitere und directe Einwirkung hindert. Ganz ähnlich wirken Chloroform, Aether und Terpentin. Es sei schon hier hervorgehoben, dass das Verhalten im Ganzen besonders den Säuren und Wasser gegenüber identisch ist mit den Reactionen auf Mucin.

Was die Grösse der freien Myelinformen anlangt, so wechselt dieselbe von jener, die dem zugekehrten sichtbaren Flächeninhalt der grössten Plattenepithelzellen entspricht, bis zu jenen kleinsten Formen, die bei 3—400facher Vergrösserung als feines Gekrümel nur erscheinen und erst mit Immersionssystemen, von ca. 600 an, als charakteristische Formen erkennbar sind. Die durch den Zerfall der Zellen freigewordenen Pigmentkörnchen sieht man oft frei umherschwimmen. Alle diese Gebilde nun, die man im Gesichtsfelde neben einander sieht, kann man durch einen geschickten Druck auf das Deckglas aus einander hervorgehen lassen. Man sieht dabei pigmenthaltige und pigmentlose Myelinzellen platzen, die Kugeln auseinanderfahren, sich zu grösseren Tropfen vereinigen und die mannigfaltigen Myelinformen sich bilden. Dies ist der Befund, wie wir ihn in den meisten der von uns untersuchten Frühsputa gesunder Menschen getroffen haben. Untersucht man aber bei Leuten, die an ausgesprochenem acuten oder chronischem Katarrh leiden, wobei also eine profusere, serös-schleimig-eitrige Secretion stattfindet, das Tagessecret in der Spuckschale, so ist die Auffindung der oben beschriebenen Gebilde weit schwieriger. Nur bei Arbeitern, die grössere Staubmengen eingeathmet haben, hat man an den schon erwähnten grossen, grauschwarzen, froschlaichähnlichen Ballen einen Anhaltspunkt. Bei solchen dagegen, die weniger Staub aufgenommen haben, findet man in der ganzen, oft 4—500 Ccm. betragenden Menge eines serös-schleimigen, durchsichtigen Secrets (welches also die Auffindung der kleinen grau gefärbten Klümpchen erleichtert) nur einzelne stecknadelkopfgrosse Flimmerchen schwimmen; fischt man dieselben mit der Pincette heraus, so hat man einen halb durchsichtigen, grau gegefärbten Tropfen von zäher, gallertartiger Consistenz vor sich, der vollständig discret sich mit dem umgebenden Medium nicht gemischt hatte; in reinem Wasser zum Flottiren gebracht, erkennt man äusserst feine, punktförmige Pigmentkügelchen in ihm; auf dem Objectträger schnellt er das aufgesetzte Deckgläschen wie ein Gummiball zurück, indem er Kugelgestalt anzunehmen sucht, und mikroskopisch zeigt er das schon beschriebene Bild: Haufen von Myelinzellen mit und ohne Pigment und der freien Myelinformen. Der Grund, weshalb hier diese grossen Tropfen oft so discret im katarrhalischen Auswurf umherschwimmen, liegt in dem Vorherrschen der serösen, wasserreichen Bestandtheile in letzterem, mit denen sich die aus Myelingebilden zusammengesetzten, zähschleimigen Tropfen nicht mischen (während es sich bei dem geringen Morgenauswurf nicht katarrhalisch afficirter Leute um eine rein schleimige, zähe Masse

handelt). Oft sind nur einzelne dieser Tropfen im ganzen oft 500 Ccm. betragenden Tagessecret; zuweilen sind dieselben nicht stärker pigmentirt als die Umgebung, also nicht erkennbar, und man kann dann aus der nämlichen Spuckschale 10 und 20 Präparate machen und findet endlich ein einziges Mal die bekannte Gruppe von Myelingebilden, die man bei Leuten ohne Katarrh in dem oft ein einziges Klümpchen betragenden Morgensputum auf den ersten Griff findet. Häufen sich aber in der Spuckschale diese Tropfen und sind selbe etwas dunkler pigmentirt, dann ist die ganze Oberfläche und Tiefe des Secretes wie mit dunkeln Flimmerchen besät und drängen sich dieselben noch enger aneinander, dann treten die schon erwähnten, glasigen, froschlaichähnlichen Ballen auf, von denen die kleinste Probe zahllose der Myelingebilde enthält; ist endlich aber das Secret theilweise eitrig, also undurchsichtig, so ist es in der Regel ein vergebliches Bemühen, wofern die Myelinformen nur in geringer Zahl vorhanden, selbe zu finden, und eine einzige charakteristische Form des freien Myelins muss oft zwischen den Alles verdeckenden, massenhaften Eiterzellen dem Untersuchenden als Beweis genügen, dass auch hier der dem Respirationssecret aller gesunden Menschen zukommende normale Befund nicht fehlt. Je nach dem Zusammentreffen aller der genannten Umstände wird sich dann die statistische Angabe über die Häufigkeit des Vorkommens von „Pigmentzellen“ und „Myelin“, d. i. pigmentloser und pigmenthaltiger Myelinzellen und freier Myelinformen richten. Unter in runder Zahl 500 Individuen, resp. deren Sputis, die zum grössten Theil der medic. Abtheilung des Herrn Prof. v. Ziemssen entnommen wurden, zum andern Theil den Früh- oder Tagesauswurf gesunder Personen betrafen, fanden sich in 54 Proc. pigmenthaltige oder -freie Myelinzellen und freies Myelin. Diese Zahl stieg auf 60 Proc., wenn das Secret serösschleimig, also durchsichtig war, auf 75 Proc., wenn ausserdem blos Frühsputa berücksichtigt wurden, auf 86 Proc., wenn ausserdem nur das geringe zähe Morgensecret nicht katarrhalisch afficirter Personen in Betracht kam, und auf 93 Proc., wenn ausserdem nur der Auswurf von Schmieden, Schlossern, Schreinern, Bäckern und Köchinnen untersucht wurde. Diese Zahlen sinken mit dem Umkehren aller der genannten der Auffindung des Gesuchten günstigen Bedingungen ins Gegentheil. Dabei wurde von allen Personen nur ein einmaliges Sputum (resp. eine Spuckschale) zur Untersuchung benutzt und davon durchschnittlich nie mehr als 2—3 Präparate gemacht. Denn es liesse sich z. B. die Procentzahl für die Frühsecrete gesunder Personen wesentlich erhöhen, wenn man

warten wollte, bis bei zur secretorischen Reaction ihrer Respirationsschleimhaut wenig disponirten Personen erst im 10. oder 20. Frühsecret die gesuchten Formen auftreten. Desshalb wird auch der Schluss gerechtfertigt erscheinen, dass das Auftreten von pigmentirten Zellen und Myelin ein dem normalen Respirationssecret aller Menschen zukommender Befund ist.

Die den mit besonders starker Staub- und Russentwicklung verbundenen Ständen zukommende höchste Procentzahl (93 Proc.) legt die Frage nahe, ob die Menge des eindringenden Pigments in Connex steht mit der Menge der darauf im Sputum erscheinenden Myelingebilde; wir kommen darauf weiter unten bei den Untersuchungen über Herkunft und Entstehung von Pigmentzellen und Myelin zurück, doch sei hier erwähnt, dass die nach einem hier stattgefundenen Fackelzuge am nächsten Morgen untersuchten Sputa der Theilnehmer, welche in 80 Proc. der Fälle Myelin und Pigmentzellen zeigten, keine der vermehrten Pigmentaufnahme entsprechende Zunahme an Myelin-Zellen oder -Formen aufwies.

Suchen wir in der Literatur nach der Bedeutung der Pigment- und Myelinzellen, so tritt uns sofort der Umstand entgegen, dass beide Formen ganz getrennt behandelt werden; „Myelin“ an sich ist wohl längst bekannt, aber als Erscheinung im Sputum ganz vereinzelt beschrieben worden; dagegen wurde in den „Pigmentzellen“, welches (mit Ausnahme der relativ seltenen Blutpigmentzellen bei brauner Induration) doch pigmentirte Myelinzellen sind, über dem Pigment das Myelin ganz übersehen. — Wir wollen uns in einer kurzen literarischen Skizze der Klarheit halber der getrennten Behandlung ebenfalls anschliessen und zunächst die Stellung der „Pigmentzellen“ in der Literatur betrachten. Dabei müssen wir uns daran erinnern, dass alle Pigmentzellen früher als echte, durch Blutfarbstoff gefärbte Zellen angesehen wurden, da man das Eindringen von Staub und Russ in die Respirationswege bis zur Lunge für unmöglich ansah; eine ungenügende Sputauntersuchung täuschte ausserdem die Beobachter über die ausserordentliche Häufigkeit derselben (wie wir sie beschrieben haben), machte sie gleichsam zu einem besonderen Befund, und daher resultirten die verkehrtesten Angaben. Bühlmann[1]) und Heinrich[2]) halten das Vorkommen „melanotischer Gebilde“

1) Beiträge zur Kenntniss der kranken Schleimhaut und ihrer Producte. Bern 1843. Schmidt's Jahrb. Bd. 47. S. 245. 1845.

2) Mikroskop. und chemische Beiträge zur prakt. Medicin. Haeser's Archiv. Bd. VI. 3. Schmidt's Jahrb. Bd. 44. S. 150. 1844.

für einen directen Ausdruck der bestehenden Phthise. Ebenso zieht Munk[1]) in 3 auf der Traube'schen Klinik beobachteten Fällen das Auffinden „in Haufen beisammen liegender schwarzer Pigmentkörnchen", sowie „rostfarbene Pigmenthaufen" im Verein mit elastischen Fasern zur Diagnose Phthise herbei. Mettenheimer[2]) findet in den Sputis Tuberculöser Streifen von Pigmentkörnern und grosse Zellen mit solchen Körnern gefüllt, welch' letztere er aus der Zelle selbst hervorgehen lässt. Eine ähnliche im Zellprotoplasma und aus ihm vor sich gehende Metamorphose stellt Friedreich[3]) auf, dem die pigment- und myelinreichen Sputa „bei Individuen ohne bestimmte krankhafte Erscheinung von Seite der Respirationsorgane" wohl bekannt sind, der aber trotzdem ihr Erscheinen für den „Ausdruck einer chronischen Reizung des Lungenparenchyms" hält und das Myelin „kraft innerer chemischer Vorgänge" aus den in den Zellen eingeschlossenen Pigmentkörnern hervorgehen lässt. Letztere stammen für ihn nur aus dem Blutfarbstoff und die sie beherbergenden Zellen aus dem Alveolarepithel. Die Möglichkeit, dass das in den Zellen der Sputa sich findende Pigment eingedrungene Kohlentheilchen sein könnten', weist er deshalb zurück, weil die Sputa der in Farbstofffabriken Beschäftigten die Farbkörnchen nie innerhalb der Zellen zeigten [ein Umstand, der bereits von Lewin[4]) widerlegt war und später von Rosenthal[5]), Zenker[6]), Knauff[7]), Merkel[8]), Slaviansky[9]) u. A. im Sinne Lewin's bestätigt wurde]. Die damals durch den berühmt gewordenen Traube'schen Fall[10]) von echter Anthrakosis der Lunge (wobei sich die vollständige Identität der in den Sputazellen sich findenden und die ganze Lunge durchsetzenden schwarzen und braunen Partikelchen mit der das Arbeitsmaterial des Betreffenden bildenden Holzkohle ergab) so gut wie zur Entscheidung gebrachte Discussion über die Möglichkeit des Ein-

1) Deutsche Klinik. Nr. 48, 49. 1859 und Nr. 2, 3. 1860.

2) Ueber die Ablagerung des schwarzen Pigments in den Lungen. Archiv für Anat. u. Physiol. 3. S. 300. 1866. Schmidt's Jahrb. Bd. 131. S. 282.

3) Beiträge zur Kenntniss der Sputa. Virch. Arch. Bd. 30. S. 394. 1864.

4) Klinik der Krankheiten des Kehlkopfs. Berlin 1863. S. 29.

5) Schmidt's Jahrb. Bd. 132. S. 160. 1866.

6) Ueber Staubinhalationskrankheiten der Lungen. Deutsches Archiv f. klin. Med. Bd. II. S. 116. 1866.

7) Virchow's Archiv. Bd. 39. S. 442. 1867.

8) Deutsches Archiv f. klin. Med. Bd. VI. S. 616; Bd. VIII. S. 206; Bd. IX. S. 66. 1869—72.

9) Virchow's Archiv. Bd. 48. S. 326. 1870.

10) Ueber das Eindringen feiner Kohlentheilchen in das Innere des Respirationsapparates. Deutsche Klinik. Nr. 49, 50. 1860.

dringens von Staubtheilchen in die Lungen glaubt Friedreich durch die Frage verneinen zu können, warum denn dann die schwarze Induration (Lungencirrhose) bei den Behauern des rothen Sandsteins nicht roth sei (obgleich die schwarze Induration der Lunge als echte Melanose nie in Zweifel gezogen worden war), eine Frage, auf die dann Zenker (l. c.) durch Vorführung seiner rothen Eisenlunge die präcise Antwort gab. Unter den neueren Autoren, welche immer wieder den Gehalt der Sputa an Pigmentzellen mit dem Vorhandensein zerstörender Lungenprocesse in Verbindung bringen, seien nur noch Aufrecht[1]) und Buhl[2]) genannt. „In directer Beziehung", sagt Aufrecht, „zur Lungenschwindsucht ist das Ausräuspern froschlaichähnlicher oder schiefrig schwarzer Sputa; in diesen fielen einzelne dunkle Partien auf, welche, wie die mikroskospische Untersuchung ergab, aus grossen, runden, pigmenthaltigen Zellen bestanden"; „besonders beachtenswerth ist die vollständige Uebereinstimmung dieser pigmenthaltigen Zellen mit den bei der mikroskopischen Untersuchung bronchopneumonischer Herde gefundenen". Wir haben bezüglich des letzteren Satzes wohl kaum nöthig, nochmals daran zu erinnern, dass die hier in den bronchopneumonischen Herden gefundenen Pigmentzellen sowohl mit Staubtheilchen erfüllte Alveolar- und Bronchiolenepithelien sein können, als auch echte mit Blutfarbstoff erfüllte, da, wie oben angegeben, sichere Unterscheidungsmerkmale nicht existiren, dass aber die in dem aus Trachea und grösseren Bronchien stammenden froschlaichähnlichen, schiefrigen Sputum vorkommenden Pigmentzellen in ihrem Pigmentgehalt lediglich auf eingeathmetem Russ u. s. w. beruhen. Buhl gibt (S. 52) bezüglich der Diagnose der Desquamativpneumonie aus dem Sputum ausser anderen zelligen Bestandtheilen (auf die wir zurückkommen) auch den Pigmentgehalt der Epithelien als charakteristischen Befund für dieses erste Stadium der Phthise an, und zwar zeigten sich die Pigmentkörner oft so zahlreich in den Epithelien, dass man an Anthrakosis denken könne; doch sei letztere schon deshalb ausgeschlossen, weil das bei Desquamativpneumonie sich findende Pigment durch seine moleculäre Form und Grösse, chemischen Eigenschaften und den Mangel der botanischen Merkmale sich von Kohle unterscheide. Ueber Grösse (Feinkörnigkeit) und chemische Merkmale der verschiedenen Formen von Kohle haben wir oben eingehend geredet; was aber die botanischen

1) Die käsige Bronchopneumonie. Vortrag. Berliner klin. Wochenschrift. 1870. Nr. 9, 10, 11. — Die chronische Bronchopneumonie und die Granulie. Eine Skizze. Magdeburg 1873.

2) Lungenentzündung, Tuberculose etc. München 1872.

Merkmale anlangt, so ist es selbstverständlich, dass der aus der Lampe aufsteigende Russ, mit dem Buhl gar nicht zu rechnen scheint, der aber in die Respirationsorgane aller Menschen eindringt, keine solchen besitzen kann. — Aus diesen Angaben, welche sich noch weiter bis in die jüngste Zeit verfolgen lassen könnten, wonach das Erscheinen von Pigment in Lungen und Sputum eine so verkehrte Deutung erfuhr, darf jedoch nicht geschlossen werden, es sei die Kenntniss des Zustandes der Lunge und des Sputums nach Staubinhalationen erst jüngeren Datums. Diese lässt sich vielmehr weit zurückverfolgen. Schon im Jahre 1834 fand Hamilton[1]) in dem aus der Lunge von Kohlenarbeitern ausgepressten Schleim die Kohlentheilchen eingeschlossen in „Kugeln, die viel grösser als Blutkörperchen seien", und bald war das Eindringen von Kohlentheilchen in die Lungen und Wiedererscheinen im Sputum für Aerzte der Bergmannschaften eine ausgemachte Sache; da aber viele Kohlenarbeiter, Steinhauer u. s. w. oft in augenscheinlichem Zusammenhang mit ihrer Beschäftigung phthisisch erkrankten und auch zu Grunde gingen, so war das Bestreben der Sputauntersucher dahin gerichtet, aus der verschiedenen Art und Dauer, in der die Kohlentheilchen im Sputum erscheinen, den Schluss zu ziehen, ob ein Zerstörungsprocess im Lungengewebe bereits Platz gegriffen habe oder nicht (was ja auch in prophylaktischer Hinsicht von grossem Nutzen gewesen wäre). So glauben Ruborn und Villaret[2]), dass in allen Fällen, in welchen sich bei solchen Arbeitern auch nach Verlassen der Kohlenminen schwarze Sputa zeigen, eine Zerstörung des Lungenparenchyms anzunehmen sei; dagegen spricht Seltmann[3]) den schwarzen Sputis bei Kohlenarbeitern, auch wenn sie viele Wochen nach Verlassen der Mine andauern und mit chronischem Bronchialkatarrh einhergehen, jeden symptomatischen Werth bezüglich eines ernsteren Lungenleidens ab; sie seien in ihrer mehrwöchentlichen Fortdauer eben der Ausdruck einer bestehenden Anthrakosis, d. i. Ablagerung von Kohlentheilchen ins Lungengewebe, die aber im Uebrigen ganz symptomlos, ohne jede Beeinträchtigung der Gesundheit verlaufen könne. Erst die bis zum Tode nicht wieder verschwindenden schwarzen Sputa liessen die Anthrakosis als ernste Complication erscheinen und

1) s. Zenker, Ueber Staubinhalationskrankheiten. Deutsches Archiv für klin. Med. Bd. II. S. 116. 1867.

2) Ueber Lungenmelanose. Schmidt's Jahrb. Bd. 116. S. 51. 1862.

3) Die Anthrakosis der Lungen bei den Kohlenbergarbeitern. Deutsches Archiv für klin. Med. Bd. II. S. 300. 1866.

deuteten auf Gewebsstörungen hin. Crocq[1]) will die Kohle im Sputum dadurch erkennen, dass selbe nie in Zellen wie das Pigment eingeschlossen sei, eine Ansicht, die wir schon bei Friedreich (l. c.) fanden, der sich auch Seltmann (l. c.) anschliesst und die für die grösseren Partikelchen ihre Richtigkeit haben mag (auch wir fanden in den nach einem Fackelzug untersuchten Sputis der Theilnehmer einen grossen Theil des Russes ausserhalb der Zellen), dagegen für den feinen Russ, wenn er nicht plötzlich in grosser Menge den Respirationstractus überladet, gewiss unrichtig ist. Und Russ in bestimmter regelmässiger Menge trifft ja auch den Kohlenarbeiter aus der Bergmannslampe. Aber auch grössere, grobkörnigere Staubsorten als Russ, wie Ultramarin, Zinnober etc. gelangen sogar regelmässig in die Zellen, wie die Arbeiten der oben angeführten Autoren (Lewin, Rosenthal u. A.) beweisen. Auch Traube (l. c.) fand in seinem oben kurz berührten Fall von Anthrakosis die relativ grossen Holzkohlepartikelchen gewöhnlich in Zellen eingeschlossen und kommt bezüglich des diagnostischen Werthes der schwarzen Sputa angesichts der total mit Kohle überfüllten und schwarz abfärbenden, aber in ihrem Gewebe intact erhaltenen Lunge zu der Ansicht, dass das Eindringen von Kohlenstaub in das Lungengewebe, welches mehr oder weniger alle Menschen treffe, an sich noch nicht eine Erkrankung der Lunge zur Folge haben müsse, die schwarzen Sputa sonach für die Diagnose zunächst gegenstandslos seien, dass vielmehr für eine Gewebserkrankung noch weitere Bedingungen für das Liegenbleiben des Kohlenstaubes in den Alveolen hinzukommen müssten. — Die wichtigsten Arbeiten aber für die Kenntniss der Staubinhalationszustände der Lunge brachten dann Knauff[2]) für den experimentellen Beweis am Thier und Zenker[3]) für die Beobachtung am Menschen. Ersterer stellte auf Grund von Experimenten an Hunden, welche längere Zeit hindurch in einer mit Lampenruss geschwängerten Atmosphäre respirirten, und aus den dabei erhaltenen Bildern der mit Russ erfüllten Thierlunge fest, dass auch das in den Lungen aller erwachsenen Menschen sich findende Lungenschwarz kein Blutpigment, sondern Russ ist, und dass es die Lymphbahnen sind, welche denselben in der Alveole aufnehmen und durch das gesammte Lungengewebe bis zu Pleura und Bronchialdrüsen führen. Im Sputum erscheine der Russ in aus Bronchien und Alveolen stammenden Rund-

1) Schmidt's Jahrb. Bd. 126. S. 98. 1865.

2) Das Pigment der Respirationsorgane. Virch. Arch. Bd. 39. S. 442. 1867.

3) Ueber Staubinhalationskrankheiten der Lungen. Deutsches Archiv für klin. Med. Bd. II. S. 116. 1866.

zellen eingelagert. Für das Liegenbleiben der Kohle in abnormer Menge im Lungengewebe, also für das Zustandekommen der Anthrakosis, hält er das Bestehen eines chronisch-entzündlichen Zustandes der Lunge, wie er durch das Eindringen lädirender Stoffe bei Steinhauern und Schleifern von Stahl, Stein u. s. w. entsteht, für geboten. Zenker aber hob auch für den Menschen die letzten Zweifel über das Eindringen der verschiedenen Staubsorten in das Lungengewebe durch Bekanntgabe der Siderosis pulmonum, der rothen Eisenlunge bei Arbeitern, die mit diesem Farbstoff beschäftigt waren, und wobei es gelang, die sowohl das ganze interstitielle Gewebe als auch im Sputum und Bronchial- und Alveolarinhalt in grossen Rundzellen eingeschlossene rothe Masse auf chemischem Wege als Eisenoxyd nachzuweisen. Er glaubt, dass das Lungengewebe sehr beträchtliche Einlagerungen fremdartiger Staubmassen ohne Schaden ertragen kann, aber nicht muss, dass vielmehr die nach Staubinhalationen beträchtlicher Art sich findenden und den Tod herbeiführenden Gewebsveränderungen in der Lunge auch die Folge jener seien. An Zenker schlossen sich dann noch die von Merkel [1]) beschriebenen Lungenbefunde an nach Inhalationen von schwarzem Eisenoxydul, Holzkohle, Graphit, Thon, Ultramarin, die genau das von Zenker für die rothe Eisenlunge ausführlich beschriebene Bild gaben. Auch Merkel spricht sich dahin aus, dass die Staubinhalationen eine wichtige Ursache der Häufigkeit der Phthise unter der arbeitenden Bevölkerung abgeben. Ohne es direct auszusprechen, geht aus den Angaben der letztgenannten zwei Autoren so viel hervor, dass auch sie dem Erscheinen der Pigment- (Farbstoff-) Zellen im Sputum einen diagnostischen Werth bezüglich einer Erkrankung der Lunge nicht beimessen.

Aus diesen die wichtigsten Arbeiten der zugänglich gewesenen Literatur berücksichtigenden Angaben geht bezüglich der Pigmentzellen im Sputum so viel hervor, dass stets und so lange diese Pigmentzellen für echte, melanotische, durch Blutfarbstoff gefärbte Zellen angesehen wurden, die betreffenden Beobachter auch immer zu der Meinung hingedrängt wurden, ihre Anwesenheit im Sputum sei das Zeichen einer bestehenden Läsion oder mindestens parenchymatöser Reizung der Lunge; während da, wo der Nachweis eingeathmeter Fremdkörper als Ursache des Farbstoffgehaltes der Zellen gelang, ihre Auffindung im Sputum als natürlich und ohne einen Schluss auf einen entzündlichen Zustand des Lungengewebes zu erlauben ange-

1) Deutsches Archiv für klin. Med. Bd. VI. S. 616; Bd. VIII. S. 206; Bd. IX. S. 66. 1869—72.

sehen wurde. Aber trotz der sicheren Ergebnisse der Experimente am Thier und Beobachtungen am Menschen über das Eindringen von Staubtheilchen jeder Art in die Respirationsorgane finden wir auch heute noch in der Literatur an das Erscheinen dieser Pigmentzellen im Sputum weitgehende Schlüsse geknüpft, die sich jedoch nur theilweise auf den Pigmentinhalt der betreffenden Zellen stützen, zum andern Theil auf das eigentliche Substrat der Zelle, das Myelin, welches die früheren Autoren und auch die meisten neueren über dem Pigment gar nicht beachtet hatten, das aber, wie wir oben dargelegt haben, nie in den mit Fremdkörperchen erfüllten Zellen, wie sie im Sputum erscheinen, fehlt. Um jedoch die den Myelinzellen und Formen im Sputum zugeschriebene Bedeutung recht würdigen zu können, sei eine kurze geschichtliche Orientirung über diesen Körper erlaubt.

Virchow[1]) nannte einen 1854 im ausgepressten oder abgeschabten Schleim „kranker Lungen", ausserdem in Nerven, Milz, Schilddrüse, Hühnereidotter, Hoden, Sperma, Eierstock, Eiter, Galle aufgefundenen Körper, der unter den oben beschriebenen, mannigfaltigen und sonderbaren Formen als helle, mattglänzende Masse auftrat und durch einen oft in der Mitte dieser Formen sich zeigenden hellen Axencylinder mit dem Nervenmark die grösste Aehnlichkeit hatte, Markstoff oder Myelin. Schon vorher hatten Henle[2]) im Sputum, sowie Funke und Meissner[3]) ähnliche Gebilde beschrieben und Ersterer sie für Fett, Letztere für Corpora amylacea gehalten. Mit beiden hat Myelin in der That, wie wir oben beschrieben, oft grosse Aehnlichkeit. Die verschiedenen chemischen Reactionen, die Virchow zur Erkennung dieses Markstoffes angab, liess erwarten, dass man es mit einem bisher unbekannten chemischen Individuum des pathologischen Organismus zu thun habe. Die Chemiker bemächtigten sich denn auch sofort dieses Stoffes, der jetzt die mannigfachsten Deutungen erfuhr. Die Summe seiner chemischen Reactionen, welche sich bei andern chemisch bekannten, besonders in Gehirn und Nerven vorkommenden Körpern vertheilt fand, liess bei Liebreich[4]) die Meinung entstehen, Myelin sei eine Mischung der Zersetzungsproducte des Protagon mit diesem, dem Mutterkörper, während Dikanow[5]) die Myelinreactionen als identisch schon mit

1) Virchow's Archiv. Bd. 6. S. 562. 1854.
2) Zeitschrift für rat. Medicin. Bd. VII. S. 411.
3) Virchow's Archiv. Bd. 6. S. 562.
4) Ueber die Entstehung der Myelinformen. Ebenda. Bd. 32. S. 387. 1865.
5) Uhle-Wagner's allg. Pathologie. 7. Aufl. S. 453.

einem Zersetzungsproduct an sich des Protagon, mit Lecithin, erklärte. Bald handelte es sich nun um eine ganze Gruppe von meist im Gehirn vorkommenden Körpern (Lecithin, Neurin, Protagon, Cholestearin u. a.), welche bei bestimmter Behandlung und gegenseitiger Einwirkung Myelin entstehen liessen. Da aber das sicherste Kennzeichen für Myelin nicht mehr die zum Theil unzuverlässigen, zum Theil mit andern Körpern gemeinsamen chemischen Reactionen, sondern die ganz eigenthümlichen, äusseren Formen waren, so sprach man für die Folge nur mehr von Myelinformen und suchte die näheren Umstände auf, unter welchen diese charakteristischen Gebilde auftraten. Hier kam nun Beneke[1]) zu dem Satze: Ohne Cholestearin keine Myelinformen, wird aber widerlegt, bis endlich Neubauer[2]) und Köhler[3]), besonders Letzterer auf Grund ausgedehntester Untersuchungen die ganze Myelinfrage gleichsam zum Abschluss brachten, indem es diesen Beiden gelang, Myelinformen zu erzeugen mit Stoffen, die zunächst mit dem thierischen Organismus in gar keiner Beziehung standen, nämlich beim Zusammenfliessenlassen von Oelsäure und Ammoniak, wobei unter dem Mikroskop die charakteristischen Gebilde entstanden, und hierdurch zu dem dann später als feststehend angenommenen Resultat gelangten, dass Myelin kein bestimmter chemischer Körper sei und das Auftreten von Myelinformen keinen Schluss auf die Anwesenheit irgend eines bestimmten chemischen Körpers erlaube, dass Myelinformen vielmehr unter den mannigfachsten Umständen und bei Anwesenheit einer Menge von Substanzen auftreten können. (Ausser dem schon angeführten Oelsäure mit Ammoniak gelingen Myelinformen auch mit Oel, Ol. oliv. mit Ammoniak, und wir finden unter den zahleichen untersuchten Combinationen nur die zwischen Mundschleim und Benzol, welche unter dem Mikroskop die Myelinform herbeiführt. Eine dickflüssige Masse und das Hinzutreten einer leicht beweglichen, differenten Flüssigkeit scheinen ganz allgemein ausgedrückt die Bedingungen zu sein.) Mit diesem Resultat — Myelin ist als chemisches Individuum zu streichen; das Auftreten von Myelinformen ist nur eine Erscheinung, ein physikalisches Phänomen — gelangte das Myelin aus den Händen der Chemiker zurück zu den Klinikern. Hier war man gleich nach Virchow's Entdeckung bestrebt gewesen, die Bedeutung dieses Körpers in der Lunge kennen zu lernen und die mannig-

1) Archiv für wissensch. Heilkunde. Bd. II. S. 432. 1866.

2) Ueber Myelinformen. Virchow's Archiv. Bd. 36. S. 303. 1866.

3) Ueber chem. Zusammensetzung und Bedeutung des sog. Myelin. Ebenda Bd. 41. S. 265. 1867.

fachen Verwechslungen, die bis jetzt besonders zwischen den geschichteten Myelinformen und den Corpora amylacea in der Lunge gemacht wurden, veranlasste schon 1855 Virchow[1]) zur Aufstellung von 6 Klassen „Corpor. amyl. spuria", unter denen auch das Myelin eine Stelle einnahm, wobei er hervorhob, dass nur die dem Amylum zukommende Jod-Schwefelsäure-Reaction das echte Corp. amyl. kennzeichne. Trotzdem beschreibt die beiden Jahre darauf Friedreich[2]) „Corpora amylacea" in den Lungen, welche zwar die Amylumreaction nicht ergaben, die er aber gleichwohl als Jugendform der „Corp. amyl." ansprechen zu müssen meint, während seine Beschreibung die Möglichkeit, dass es sich um Myelinformen handelte, sehr nahelegt. Fast sicher waren aber Myelinformen, was derselbe Autor 1864 als „Corp. amyl." in den Sputis beschreibt, wo die betreffenden Körper „in den verschiedensten Formen und Grössen, umgeben von den grossen, pigmenthaltigen Zellen" (durch deren Zerfall, wie wir wissen, die Myelintröpfchen frei werden und zu den Myelinformen zusammenfliessen) zu sehen gewesen seien. — Ausser den schon genannten Funke und Meissner, sowie Henle[3]), welch Letzterer Myelin aus Sputazellen austreten sah, es aber für Fett erklärt und so nennt, beschreiben auch andere Autoren im Sputum Gebilde, die offenbar nur Myelin waren, ohne dass immer dieser Name gebraucht wird. So findet Biermer[4]) im Sputum, dass „bisweilen der Zellinhalt in Form von hyalinen Kugeln austritt, welche durchsichtigen, blass contourirten Tropfen gleichen und in der Flüssigkeit fortschwimmen". Auch Knauff[5]) lässt die aus der Tracheal- und Bronchialschleimhaut ausgetretenen und im Schleim frei schwimmenden Becherzellen die ihnen begegnenden Fremdkörper besonders „myelinähnliche Kugeln" aufnehmen und sich zu Rundzellen, „die fast blos aus Myelinkugeln bestehen", umwandeln. Auch in neuerer Zeit wurden von Heitler[6]) im Sputum beschrieben, „runde mit körnigem Inhalte versehene Zellen; bei manchen ist die Zellmembran nicht mehr sichtbar, so dass sie ein Conglomerat von Körnchen darstellen, welches zerfällt, und die Körner frei in der schleimigen Masse schwimmen", welches genau das Bild in Zerfall begriffener Myelinzellen wiedergibt.

1) Virchow's Archiv. Bd. 8. S. 140. 1855.
2) Ebenda. Bd. 10. S. 201. 1856; S. 507. 1857; Bd. 30. S. 377. 1864.
3) Ebenda. Bd. 6. S. 562. 1854; Bd. 8. S. 140. 1855.
4) Lehre vom Auswurf. Würzburg 1855. S. 41.
5) Das Pigment der Respirationsorgane. Virch. Arch. Bd. 39. S. 442. 1867.
6) Ueber den diagnostischen Werth der Epithelien in den Sputis. Wiener med. Wochenschr. 1877. Nr. 49, 50.

Die Myelinformen im Sputum waren also, wie aus diesen Angaben hervorgeht, auch von klinischer Seite nicht unbeachtet geblieben; eine diagnostische Bedeutung aber finden wir bis dahin den Myelinformen nirgends zugesprochen. Das war auch nach den erschöpfenden Arbeiten von Köhler und Neubauer im Jahr 1867, deren Resultat, dass Myelin nur die äussere Form einer grossen Zahl von Stoffen bedeute, bis heute unangefochten blieb, gar nicht zu erwarten. Wie musste es daher befremden, als 5 Jahre später Buhl [1]) (nachdem die Literatur über Myelin zur Tagesordnung übergegangen zu sein schien) aus dem Vorkommen von Myelin im Sputum eine Schlussfolgerung machte, die, wenn sie sich als gerechtfertigt erwies, geeignet war, alles bisher darüber Bekannte auf den Kopf zu stellen und andererseits die mikroskopische Untersuchung der Sputa zum souveränen Hilfsmittel der klinischen Diagnose der Lungenkrankheiten zu erheben. Um es kurz zu sagen, Buhl diagnosticirt aus dem Vorkommen von Myelin im Sputum die Phthise, und zwar aus der Menge des Myelin die Zeit des Bestehens. Er sagt (S. 161): „Für die chronischen Formen der Phthise ist der Reichthum an Myelin, den die Sputa enthalten, bestimmend"; ferner (S. 51): „Aus der Menge der Myelinzellen und des freigewordenen Myelins im Auswurfe kann man auf die im geraden Verhältnisse stehende mehr oder weniger lange Dauer des phthisischen Processes schliessen." Noch überraschender war, was Buhl über die Erkennung des frühesten Stadiums der Phthise aus dem Sputum angab (S. 161): Ausser den in Fettdegeneration begriffenen Lungenepithelien und solchen mit proliferirenden Kernen sind es „Lungenepithelien in myeliner Degeneration, welche die (zuerst von Buhl als das Anfangsstadium der Phthise aufgestellten) Desquamativpneumonie erkennen lassen. Durch die Mikroskopie der Sputa ist man im Stande, nicht nur die acute Miliartuberculose, sondern auch die genuine, reine und käsige Pneumonie schon in den ersten Tagen zu ermitteln; man ist im Stande, die kleinsten Herde, welche der Auscultation und Percussion noch entgehen, den Spitzenkatarrh als den Ausbruch von Desquamativpneumonie statt einer gewöhnlichen, katarrhalischen Bronchiolitis zu erkennen, und zwar zu Zeiten, wo Cavernen noch nicht gebildet sind." Diese Angaben macht Buhl mit solcher Sicherheit und eigener Ueberzeugung, dass er sich zu einem Vorwurfe gegen die Aerzte hinreissen lässt, welche die Untersuchung der Sputa versäumen. Nun ist ja so viel richtig, dass a priori nicht zu leugnen war, es könne in der phthisisch erkrankten Lunge ein Körper, ein dege-

1) Lungenentzündung, Tuberculose und Schwindsucht. München 1872.

nerativer Process auftreten, der pathognostisch wäre für Phthise und der zugleich, wie viele andere Körper, Myelinform annehme; aber so lange dieser Körper nicht näher bekannt war und seitdem Myelinformen einer Menge von Stoffen zukamen, seitdem es verschiedene Myeline gab, war mit der Beschreibung von Myelinformen an sich gar nichts gethan. Myelin, d. i. Myelinformen waren im Sputum schon vor Buhl beschrieben worden, und es findet sich, wie wir oben auf Grund der im hiesigen Spital angestellten Sputauntersuchungen nachgewiesen haben, bei fast allen Menschen. Buhl fand es sonach auch in den Sputis von Phthisikern; aber das Myelin (welches freilich immer einen pathologischen Beigeschmack hatte) auch im Auswurf gesunder oder nur mit Katarrh behafteter Leute zu erwarten und zu suchen, hat Buhl offenbar unterlassen, sonst konnte es ihm hier viel weniger entgehen, als in den oft profusen und eitrigen phthisischen Sputis, denn je geringer und rein serös-schleimiger, also durchsichtiger ein Secret, um so sicherer fanden wir die beschriebenen grauweissen Krümelchen, die durchweg aus Myelinzellen und Formen bestehen. Aber auch der Name „Myelindegeneration" war von Buhl unrichtig gewählt für die von ihm gesehenen Myelinzellen; denn unter Myelin durfte nichts Anderes mehr verstanden werden, als rein mechanische Aenderung der äusseren Form, während der Begriff Degeneration doch ausser der äusseren Formveränderung auch eine chemische Umwandlung in sich schliesst. Buhl konnte höchstens sagen, dass gewisse Stellen (wie?) degeneriren und das Product dieser Degeneration Myelinform annehme; dies wäre aber keine myeline Degeneration, sondern Degeneration mit secundärer Bildung von Myelinformen.

Darüber also kann wohl jetzt auf Grund der oben mitgetheilten Sputauntersuchungen trotz bis in die neueste Zeit hinein sich findender gegentheiliger Behauptungen kein Zweifel mehr sein, dass sowohl pigmenthaltige als pigmentfreie Myelinzellen und freies Myelin im Sputum als durchaus normaler Befund gelten müssen und keinen diagnostischen Werth für den Kliniker besitzen.

Es entsteht aber noch für uns die Frage, welches die, wir dürfen nicht sagen pathologische, sondern physiologische Genese der in Rede stehenden Gebilde ist. Wo und unter welchen Bedingungen entstehen Myelin- und Pigmentzellen und freies Myelin? Welcher normale Stoff in Lunge oder Respirationsschleimhaut ist es, der Myelinformen annimmt? Ueber diesen Punkt ist in der Literatur nichts zu finden. Eine Untersuchung hierüber hatte also mindestens

das Prärogativ der Neuheit. Denn wenn auch auf experimentellem Wege Farbstoffe, Russ u. dgl. den Thieren in den Respirationstractus gebracht wurde, entweder durch Injection von in Flüssigkeit suspendirtem unlöslichem Farbstoff in die Trachea (Slaviansky) oder durch Athmenlassen in russ- oder stauberfülltem Raum, oder durch Einblasen u. s. w. (Lewin, Rosenthal, Knauff u. A.), die Ergebnisse der nun getödteten Thiere führten das Endresultat der Ablagerung der Fremdkörper in Zellen und Organe vor, aber nicht den physiologischen Hergang der Sache. Dieser musste am lebenden Thier beobachtet werden. Auch beweist die Verschiedenheit der Angaben einiger Autoren über Ort und Art der Entstehung, wie sehr es sich dabei blos um Muthmaassungen handelt. So lassen Friedreich und Amburger[1]) die Pigmentzellen aus dem Alveolarepithel abstammen, Zenker und Aufrecht aus dem Plattenepithel der feinsten Bronchialverzweigungen; Knauff hat aus dem Nebeneinander der Zellformen auf der todten Schleimhaut nach Einathmung von Russ auf das Entstehen derselben aus einander geschlossen; er glaubt, ein Theil der Flimmerzellen stosse mit den Flimmercilien zugleich eine körnige Masse aus, nehme so die Gestalt einer (hohlen) Becherzelle an, welche nun aus dem Flimmersaum ausgestossen im Schleim umherschwimmend ihr begegnende Fremdkörper, also Russpartikelchen u. dgl. aufnehme und angefüllt damit sich zur Körnchen- oder Pigmentzelle umwandle. Seine Angaben sind jedoch bei den Histologen auf Widerspruch gestossen (Eimer s. u.).

Zur Prüfung dieser Angaben nun wurden zunächst die Experimente über Eindringen von Russ in die Lungen ganz im Sinne Knauff's an einer Reihe von Hunden im hiesigen klinischen Institut wiederholt. Letztere wurden in einem durch eine einmündende Petroleumlampe mit Russ erfüllten Kasten von entsprechender Grösse halbstundenweise genöthigt zu respiriren. Diese Procedur wurde 3—6 mal im Tage wiederholt und an verschiedenen Thieren 2 bis 20 Tage fortgesetzt und dann dieselben getödtet. Die Ansicht der von den frischen Lungen mit dem Gefriermikrotom sofort gemachten Schnitte entsprach bezüglich des Lungengewebes im Allgemeinen den von Zenker für die Siderosis, von Knauff für die Anthrakosis beschriebenen Bildern. Ausser dem auf den Lymphbahnen dicht mit Russ durchsetzten und nicht die Spur einer entzündlichen Reaction aufweisenden interstitiellen Gewebe sind die Alveolen und flimmerlosen Endäste der Bronchiolen vollgepfropft mit schwarzen, russ-

1) Ueber Vorkommen und Bedeutung des Alveolarepithels im Sputum. St. Petersburger med. Wochenschrift 1876. Nr. 12, 13.

erfüllten Körnerzellen, oft so dicht, dass nur bei der einen oder anderen Zelle ein peripherer Membransaum sichtbar ist; je nach der Dicke des Schnittes bekommt man die ganze Höhlung einer Alveole oder nur den peripheren Saum des mit Russ erfüllten Alveolarepithels zur Ansicht; nur wenn die Russeinwirkung nicht zu massenhaft war, sieht man, dass es oft mit Myelintröpfchen erfüllte Zellen sind, die den Russ beherbergen. Im Gegensatz zu den mit Plattenepithel ausgekleideten Bronchiolendästen sind flimmerepitheltragende Bronchien und Trachea so gut wie rein; ja selbst bei Untersuchung des 6 Stunden vorher erst dem Rauchkasten entlassenen Thieres ist die Trachea hell und rein. Einzelne Russzellen, sowie zahlreiche russfreie Myelinzellen und freies Myelin finden sich freilich in jeder abgeschabten Secretprobe und im Kehlkopf und seinen Falten, dem Stappelplatz der Flimmerarbeit, zeigen sich auch grössere Mengen von Russkörnerzellen, aber gegen die schon makroskopisch dunkelgrau bis schwarz gefärbte und stark abfärbende Lunge spärlich. Eine intacte Flimmerschleimhaut eliminirt eben auch gewaltige Mengen von Fremdkörpern, und nur was unterhalb der Flimmerzone gelangt, verbleibt dem Organismus und kann höchstens durch Hustenstösse und regenerative Vorgänge im Epithelbelag der Alveolen und Bronchiolen theilweise wieder in den Bereich der Flimmerarbeit gebracht und zur Expectoration kommen. Die von Knauff behaupteten Uebergangsformen von Flimmer- zu Becher- und zu Körnchenzellen konnten dagegen nirgends auf der Schleimhaut gefunden werden; selbst die dem narkotisirten Thier entnommene noch flimmernde Trachealschleimhaut zeigte weder im Secret, noch auf Flächenansicht oder an Querschnitten die erwarteten Formen. Nun ist aber die Respirationsschleimhaut der Säugethiere nach der übereinstimmenden Meinung der Histologen zur Untersuchung der physiologischen Vorgänge während des Lebens ein wenig geeignetes Object; kommt hiezu der Mangel eines heizbaren Objecttisches, der für die Erhaltung der Flimmerbewegung auf der Schleimhaut der Warmblüter unentbehrlich wäre, so ist bei der grossen Veränderlichkeit der hier in Betracht kommenden Gebilde nach dem Tode ein negatives Resultat da, wo es sich um feinere Structurverhältnisse handelt, kaum zu verwundern. Wir wandten uns daher zur Respirationsschleimhaut des lebenden Frosches, und zwar mit um so geringeren Bedenken, als gerade die Becherzellen, deren physiologische Bedeutung den Cardinalpunkt unserer ganzen Erörterung jetzt bilden wird, sowohl zuerst in der Amphibienlunge von Gegenbaur[1]) entdeckt wurden, als auch

1) Reichert und Du Bois-Reymond's Archiv. 1863. S. 157.

der ganze dann folgende Streit über die Bedeutung der Becherzellen im Dünndarm der Säugethiere auf dem Felde der Froschdarmschleimhaut ausgefochten und die hier erzielten Resultate auf jene einfach von allen Autoren übertragen wurden.

Bei einem Frosche, dem soeben das Halsmark durchtrennt wurde, präparirt man ein Stückchen der am Boden der Mundhöhle befindlichen, das Befestigungsband der Zunge bildenden, sehr dünnen Schleimhaut ab unter Vermeidung von Gefässen, die das Präparat an einer Stelle verdicken; derbere Schleimhautstellen thut man gut deshalb zu vermeiden, weil sonst die daselbst sich findenden viel stärkeren Flimmerhaare Schleimhaut sammt Deckglas zum Objectträger hinunter arbeiten, und jeder übermässige Druck von Seite des Deckglases ebenfalls vermieden werden soll. Man bringe dann das abpräparirte Schleimhautstückchen zunächst absichtlich mit einigen Tropfen des sehr different wirkenden Wassers als Duplicatur derart auf den Objectträger, dass die äussere Kante der Duplicatur von dem Flimmersaum gebildet wird, setze das Deckglas auf, wobei man durch untergelegte Glassplitterchen das Präparat vor Druck schützen kann, und untersuche nun aber am besten blos mit Immersion (Hartnack Nr. 9), weil die den Focalabstand bekanntlich vergrössernde Wasserschichte zwischen Linse und Deckglas die Einstellung einer jeden Ebene der von dem flimmernden Rand der Schleimhautduplicatur gebildeten relativ beträchtlichen Höhe des Präparates erlaubt ohne Berührung des Deckglases von Seite der Linse, während beim Trockenverfahren der Focalabstand zu klein ist, um auch die tiefste Stelle des Präparates zur Ansicht zu bringen, und bei einem solchen Versuch Collision, Quetschung des Präparates und Entweichen desselben unvermeidlich. Eine solche, an der Kante einen Querschnitt, an der Oberfläche eine Flächenansicht darbietende Duplicatur zeigt nun ausser dem bekannten durch das Wasser in vermehrte Action gesetzten Flimmerspiel, wie zwischen den flimmertragenden Zellen flimmerlose kolbige Gebilde hervorragen, die von einer Membran bekleidet eine hellglänzende körnige Masse einschliessen. Sie erscheinen nach approximativer Schätzung so zwischen den Flimmerzellen vertheilt, dass auf 2—3 Flimmerzellen 1 Becherzelle — so wurden sie zuerst von F. E. Schulze ihrer Aehnlichkeit halber mit einem Rheinweinglas genannt — kommt; sie sind ausserdem breiter als die Flimmerzellen und enthalten in ihrem oberen Ende meist einen grösseren oder mehrere kleinere glashelle Tropfen. Wartet man einige Zeit zu, so sieht man sowohl diese glashellen Tropfen als auch den übrigen körnig-glänzenden Inhalt aus den Becherzellen

gegen den freien Rand zu spontan, langsam austreten, gleichsam sich abschnüren und jetzt in der Flüssigkeit frei umherschwimmen. Man erkennt nun, dass es grössere und kleinere Kugeln sind, theils vollständig diaphan, nur durch eine zarte Contour sichtbar, theils einzelne glänzende Körnchen oder Tröpfchen enthaltend, theils ganz und gar damit erfüllt; es sind offenbar junge Zellen von äusserst elastischer Beschaffenheit, denn da, wo sie ins Gedränge kommen, schlüpfen sie wie rothe Blutzellen, unter momentanem Aufgeben ihrer Form durch die enge Stelle durch, um nachher wieder Kugelgestalt anzunehmen. Diese Gebilde sind nun nichts Anderes als die im Sputum erscheinenden Myelinzellen, darüber kann nicht der geringste Zweifel obwalten; sie erscheinen zwar hier etwas glänzender, gleichsam frischer, jünger, aber im Uebrigen durchaus gleich; auch kann der angegebene Unterschied nicht Wunder nehmen, denn die frisch entleerte Myelinzelle trifft ja jetzt, während sie im Tracheal- und Bronchialsecret schwimmt, eine solche Menge mit der Respirationsluft eindringenden feinsten Staubes, dass ihre glänzende Oberfläche sofort getrübt werden muss. Und gerade vom Russ haben wir ja nach der oben angegebenen Art des Auffangens über Petroleumlampen gesehen, dass er in seiner feinsten Modification auch bei starker Vergrösserung (2—300) weit entfernt etwa feinkörnig zu erscheinen, nur eine diffuse Trübung erzeugt, und die pigmentfreie Myelinzelle im Sputum ist im Vergleich mit den hier aus den Becherzellen entleerten jungen Zellen nur diffus getrübt. Ferner zeigen die hier secernirten jungen Zellen und Formen genau dieselbe Reaction wie die im Sputum auftretenden Myelingebilde, nämlich vollständiges Durchsichtigwerden bei directem Zufliessen von Essigsäure vom Rand des Deckglases aus ohne Aufgeben des Zellkörpers (die widerstandsfähigen glänzenden Körnchen lassen genau die scheinbar untergegangenen Zellen erkennen), Coagulation dagegen, sobald man ein von der Froschschleimhaut abgelöstes ganzes Klümpchen dieser Gebilde in Essigsäure suspendirt. Aber jeder etwaige Zweifel über die Identität der hier und im Sputum auftretenden Zellformen wird gehoben, wenn wir uns nun die weiteren Vorgänge im Präparate betrachten. Es treten nämlich ausser den erwähnten Zellen (Kugeln) auch Fragmente derselben, kleine Körnchen und diaphane Kügelchen aus, die nach kurzer Zeit zusammenfliessen, und vor uns erscheinen nun die bekannten charakteristischen Myelinformen, ja fertige kleinste Myelinformen (und die kleinen, diaphanen Kugeln sind fertige Myelinformen) sieht man sich aus den Becherzellen entleeren und nach etwa ½ Stunde ist der ganze Raum vor dem Flimmersaum gefüllt

mit Myelinzellen jeder Grösse und zahlreichen der zierlichen Myelinformen. Diesen ganzen Secretionsvorgang, der langsam, aber spontan erfolgt, kann man durch einen Druck auf das Deckglas beschleunigen; übt man dabei mit Geschick die Vorsicht aus, zuerst eine tiefere Ebene als die gewünschte durch geringes Senken des Tubus einzustellen, so dass nach Ausübung des Druckes man die zuerst betrachtete Fläche wieder zu Gesicht bekommt, so sieht man jetzt mit Blitzesschnelle die genannten glänzend körnigen Gebilde wie Leuchtkugeln aus den Becherzellen des Flimmersaumes herausfahren, sich gegenseitig drängen und abplatten und theilweise zu Myelinformen zusammenfliessen; auch ganze Becher- und Flimmerzellen können jetzt herausgerissen werden und man erkennt nun, dass die Becherzellen meist stumpf endigend in ihrem unteren, schmaleren Theil (Becherhals) den Kern aufweisen (der bei den Flimmerzellen oben sitzt); oft schwimmen Kern und Myelinmasse der Becherzelle zu einem Ganzen verbunden umher, oft ganz intacte, gefüllte Becherzellen. Dieses Schauspiel kann man durch wiederholten Druck wohl $^1/_4$ Stunde und länger fortsetzen, und immer scheint die Menge der entleerbaren Zellen noch nicht abzunehmen, so reichlich sind diese Gebilde hier vertreten, ohne dass dabei die Flimmerthätigkeit gestört würde, die stundenlang anhält. — Die Schlussfolgerung aus dieser Beobachtung an der lebenden Flimmerschleimhaut ist klar: Myelinzellen und freies Myelin sind das normale Product der auf der flimmerepitheltragenden Respirationsschleimhaut aller Säugethiere und Amphibien sich findenden Becherzellen.

Wendet man nun aber statt Wasser eine indifferente Zusatzflüssigkeit, wozu wir immer das Augenkammerwasser des betreffenden Frosches benützt haben, an, so ist das Bild dem äusseren Anschein nach wesentlich anders: die Becherzellen scheinen jetzt in weit geringerer Zahl vorhanden zu sein, sind kleiner und schmäler; alle Contouren verschwommener; der körnige Inhalt von mehr mattem Glanz; die hyalinen Kugeln schwerer erkennbar; das Ganze wie mit einem Schleier bedeckt und alle Formen in verjüngtem Maassstab; die Secretion der Becherzellen geht vor sich, aber noch langsamer, als oben beschrieben; von den ausgetretenen Gebilden sind die stark gekörnten am deutlichsten sichtbar. Myelinformen bilden sich wie früher. Diesem unverkennbaren Unterschied zwischen der mit indifferenter und der mit differenter Flüssigkeit (Wasser) behandelten Flimmerschleimhaut ist es in erster Linie zuzuschreiben, weshalb in der Literatur von Gegenbaur an, der die Becherzellen entdeckte

und sie sofort für selbständige, secernirende Gebilde, für einzellige Drüsen erklärte, bis in die neueste Zeit hinein es nicht an Autoren fehlt, die die Becherzellen theils leugnen, theils für veränderte Cylinderzellen erklären; Cylinderzellen deshalb, weil auf der Darmschleimhaut des Frosches, auf der fast alle Beobachtungen in der Literatur gemacht wurden, ein anderer Epithelbelag nicht in Betracht kam. Für diese Auffassung haben sich ausgesprochen Arnstein[1]) (mit dem Rückhalt, dass die Umwandlung der Cylinder- in Becherzellen in causalem Zusammenhang mit der Secretion auf der Schleimhaut stehe), Dönitz[2]) (mit dem Bemerken, die in Rede stehende Umwandlung durch Kochsallzösung beliebig hervorrufen zu können, wobei er aber auf entschiedenen Widerspruch stösst (Fries)), ausserdem noch Erdmann[3]). Aehnlich hatten sich schon früher Kölliker[4]) und Donders[5]) ausgesprochen und neuerdings kommen Oeffinger[6]) und Heitzmann[7]) hinzu. Für Kunstproducte erklären sie, die Existenz der Becherzellen als solcher also in Abrede stellen, Sachs[8]) und Lipsky[9]), unentschieden sprechen sich Henle[10]) und Oedmannson[11]) aus. Das Analogon für die Cylinderzellen der Darmschleimhaut auf der Flimmerschleimhaut sind die Flimmerzellen; auch für sie, als die Vorstufe der Becherzellen, hat sich ein Vertreter gefunden, nämlich, wie schon erwähnt, Knauff[12]) (wird aber von Eimer widerlegt). Dagegen haben sich Leydig[13]), Letzerich[14]), Fries[15]), Gegenbaur[16]), Eimer[17]) und F. E. Schulze[18]), be-

1) Ueber Becherzellen. Virchow's Archiv. Bd. 39. S. 527. 1867.

2) Du Bois-Reymond's Archiv. 1866. S. 757.

3) Ueber Becherzellen. Virchow's Archiv. Bd. 43. S. 540. 1868 und seine Dissertation: Beobachtungen über die Resorptionswege in der Dünndarmschleimhaut.

4) Mikroskop. Anat. Bd. 2. Abth. 2. S. 169 und Handbuch der Gewebelehre.

5) Physiologie des Menschen. Bd. I. 2. Aufl. S. 208.

6) Reichert und Du Bois-Reymond's Archiv. 1867. S. 337.

7) Sitzungsber. der Wiener Akad. Bd. 58. Abth. 2.

8) Virchow's Archiv. Bd. 39. S. 493. 1867.

9) Wiener Sitzungsber. Bd. 55. Abth. 1. S. 183.

10) Handb. d. syst. Anatom. Bd. 2. S. 164.

11) Studier öfver epiteliernas byggnad. Hygiea 1863.

12) Virchow's Archiv. Bd. 39. S. 442. 1867.

13) Histologie. S. 310.

14) Virchow's Archiv. Bd. 39. S. 435. 1867.

15) Ueber Becherzellen. Ebenda. Bd. 40. S. 519. 1867.

16) Reichert und Du Bois-Reymond's Archiv. 1863. S. 157.

17) Virchow's Archiv. Bd. 38. S. 428. 1867; Bd. 40. S. 282. 1867; Bd. 42. S. 490. 1868.

18) Centralbl. f. med. Wissensch. 1866. S. 161; Archiv f. mikr. Anat. Bd. 3. S. 137 und in Stricker's Handbuch der Gewebelehre.

sonders letztere Beiden, welche die ausführlichsten Arbeiten darüber lieferten, dahin ausgesprochen, dass die Becherzellen durchaus selbständige schleimsecernirende Zellen seien (siehe auch Frey[1]), eine Ansicht, die nebenbei durch die Entdeckung schleimsecernirender einzelliger Drüsen (Becherzellen) bei den Fischen eine wesentliche Stütze fand. F. E. Schulze (l. c.) fand dieselben nämlich unter den Epidermiszellen der Fische, wo sie den die Fische überziehenden Schleim liefern. Ebenso finden sie sich auch noch in der Haut der Amphibien (Gegenbaur[2]). Dass aber die Becherzellen thatsächlich selbständige, secernirende Gebilde und weder Kunstproducte, noch metamorphosirte Cylinder- oder Flimmerzellen sind, dafür dürften sich ausser dem oben beschriebenen an der lebenden Schleimhaut beobachteten secretorischen Vorgang noch andere Gründe anführen lassen: Die Zeit, die nöthig ist, um die vom Froschgaumen abpräparirte Schleimhaut mit einigen Tropfen Wasser unter das Mikroskop zu bringen, beträgt bei einiger Uebung wenige Secunden; sollten diese hinreichen, um eine solche Menge Becherzellen (wie das Präparat darbietet) aus Flimmerzellen entstehen zu lassen, die Flimmerzelle, welche oben nach den Flimmercilien zunächst eine Basalmembran besitzt, dann Protoplasma und in ihm den Kern folgen lässt und spitz endet, in die Becherzelle überzuführen, die ohne Flimmercilien und Basalmembran mit oberer kleiner, runder Oeffnung den kolbigen Anfangstheil mit glasig-körniger Masse erfüllt, in dem schmäleren Becherhals erst Kern und Protoplasma aufweist und stumpf endet? Und ferner, nach dieser kurzen Frist, vom Moment der Einstellung an, sollte die Metamorphose dann plötzlich sistiren und sich keine Flimmerzelle mehr finden, die ihre Umwandlung in eine Becherzelle vollzöge, auch in der nächsten halben Stunde nicht? (Denn in dem in kürzester Zeit eingestellten Präparat ist auch nicht das Geringste zu sehen, welches auf eine solche Veränderung hindeutete.) Das ist doch kaum annehmbar! Liegt vielmehr für die energische Einwirkung des Wassers, welches die auch vorher vorhandenen Becherzellen mit einem Mal so deutlich hervortreten lässt, eine andere Erklärung nicht viel näher? Wir haben oben gesehen, dass die chemische Reaction der im Sputum vorkommenden und der auf der Flimmerschleimhaut des Frosches aus den Bechern secernirten Myelinzellen und Formen unter sich übereinstimmt und übereinstimmt mit der für Mucin bekannten; dass also die in den Bechern

1) Handbuch der Histologie. 5. Aufl. 1876. S. 166.
2) Grundriss der vergl. Anatomie. 2. Aufl. 1878. S. 444.

befindlichen Myelinmassen Mucin sind (Myelin ist blos Formbegriff), liegt zum Mindesten nahe. Es gibt aber bekanntlich zwei Modificationen von Mucin, dem eigentlichen Consistenzbestandtheil der Schleimsecretion, eine in Wasser lösliche und eine in ihm unlösliche, nur aufquellende. Mit der letzteren haben wir es offenbar in den Becherzellen zu thun, und die ganze Veränderung derselben bei Wasserzusatz ist weiter nichts als Aufquellen durch Wasser; und wie die aus der Becherzelle entleerte, durchsichtige, glashelle Kugel erst in dem veränderten Medium, dem Wasser, eine Contour aufweist und dadurch sichtbar wird, so tritt jedes einzelne Körnchen und Tröpfchen im Becherinhalt durch den Einfluss des Wassers deutlicher hervor und somit die ganze Becherzelle; nebenbei wird sie durch Quellung ihres mucinreichen Inhaltes auseinandergetrieben, grösser und lässt den nun unter höherem Druck stehenden Inhalt schneller secerniren. Für diese Einwirkung des Wassers ist die kurze Zeit, die die Herstellung des Präparates erfordert, genügend und die Unveränderlichkeit der einmal gequollenen Massen nach Einstellung des Präparates erklärlich. Wir können also unsere obige Schlussfolgerung jetzt präciser fassen: Die von den Becherzellen der normalen Flimmerschleimhaut der Amphibien und Säugethiere secernirten und beim Menschen ausserdem im Sputum erscheinenden Myelinzellen und -Formen sind Mucin. — Auf die zunächst sich ergebende Frage, in welchem Verhältnisse die acinösen Drüsen auf der Schleimhaut zu den Becherzellen stehen, ob letztere die einzigen mucinsecernirenden Gebilde sind, sei hier nicht weiter eingegangen; auf der Nasenschleimhaut des Menschen scheinen sie höchst wahrscheinlich die einzigen zu sein; da die daselbst sich findenden acinösen Drüsen nach A. Heidenhain[1]) keine muciparen sind, sondern nur ein seröses Secret liefern.

Es blieb uns noch die Genese der Pigmentzellen, d. i. pigmenthaltigen Myelinzellen (Körnchenzellen), wie sie sich nach Staubinhalation als normaler Sputumbefund bei allen Menschen zeigen, zur Untersuchung übrig. Zu diesem Zwecke wurden Russ und Farbstoffe auf die Mund- und Gaumenschleimhaut des Frosches gebracht, indem entweder der über einer russenden Petroleumlampe auf eine Porzellanplatte aufgefangene Russ zusammengestrichen und von der Platte weg dem lebenden Frosche bei weit geöffnetem Munde eingeblasen wurde, oder es wurde der lebende Frosch mit aufgesperrtem

1) Ueber die acinösen Drüsen der Schleimhäute. Dissert. Breslau 1870.

Munde der von einer Petroleumlampe aufsteigenden Russsäule circa 5 Minuten entgegengehalten (ein Verfahren, welches, da eine cylinderlose Lampe schon bei kleiner Flamme stark russt, weder durch zu hohe Temperatur oder sonstige Umstände schädlich oder störend wirkt. Nach $^1/_4$ Stunde wird der Frosch getödtet und die Schleimhaut unter den gleichen Cautelen, wie oben angegeben, untersucht (will man ein deutliches Bild von den Zellen haben, mit Wasserzusatz). Bei genügend langer Betrachtung beobachtet man nun, wie alle die spontan oder auf Druck entleerten hyalinen und gekörnten Myelinkugeln, die theilweise schon mit Russpartikelchen erfüllt sind, in lebhafter amöboider Bewegung und bestrebt, mit ihren austretenden und sich wieder einziehenden Fortsätzen die schwarzen Partikelchen zu sich hereinzuholen und im Innern fortwandern zu lassen. Diese Fortsätze bilden bei den körnigen Zellen meist ein sich stets veränderndes baumastförmiges Gezweig, während es bei den körnerfreien, hyalinen Tropfen halbkugelförmige Erhebungen und Zurückziehungen sind; namentlich bei diesen letztgenannten lassen sich auch Ortsveränderungen der ganzen Zelle sammt ihrem schwarzen Ballast constatiren. Bedenken, ob die in den Zellen und Kugeln befindlichen schwarzen Körperchen auch wirklich Russ seien, und Verwechslungen mit dem normalen körnigen Inhalt beugt man, wenn dies nöthig sein sollte, am besten dadurch vor, dass man sich ein auf gleiche Weise wie für den Frosch bereitetes Russpulver in Wasser oder Glycerin suspendirt bei gleicher Vergrösserung besonders betrachtet, wobei man die bekannte Thatsache findet, dass schwarze Körperchen von bestimmter Grösse bei der einen Einstellung als schwarzer Punkt, bei anderer als weisser Punkt von schwarzem Ring umgeben sich präsentiren. Ferner sieht man auch in oder an den gewöhnlich mit anwesenden rothen Froschblutkörperchen Russpartikelchen; dabei geht eine Umänderung aus der ovalen Form der rothen Froschblutzelle zur runden vor sich mit deutlichem Sichtbarwerden und Granulirung des Kerns; ausserdem erscheint oft der rothgefärbte Bestandtheil nach dem Centrum der Zelle hin retrahirt unter Bildung von Falten und zackenförmigen Fortsätzen, die sich unter dem Mikroskop verändern, während eine die ursprüngliche Gestalt der rothen Blutzelle darstellende durchsichtige Blase den scheinbar geschrumpften rothen Inhalt umschliesst. Ob es sich auch hier um amöboide Bewegung der rothen Blutkörperchen handelt, sei dahingestellt. Jedenfalls führen letztere bei im Gesichtsfeld entstandener Strömung Russpartikelchen nicht nur auf sich, sondern auch in sich eingeschlossen mit fort. Wendet man statt Russ Farbstoffe

an (wir benützten ein Gemisch von Zinnober und Ultramarin, beides feinkörnige Pulver) und applicirt dieselben entweder durch Aufblasen von einer Karte oder Platte weg in den geöffneten Froschmund, oder zweckdienlicher mittelst einer sog. Wundspritze, deren Gummiballon zur Hälfte mit dem trockenen Pulver gefüllt wird, so erhält man genau denselben Effect; die aus den Becherzellen entleerten Myelinkugeln und Zellen füllen sich unter amöboider Bewegung mit den Farbkörnchen an und wandeln sich so zu Körnerzellen (Pigmentzellen) um. Nach $^1/_2$—1 Stunde sind die meisten der vor dem Flimmersaum schwimmenden Myelingebilde zu pigmenthaltigen Myelinzellen verwandelt. Nicht unerwähnt sei hier, dass an manchen Stellen des in voller Thätigkeit befindlichen Flimmersaums es den Anschein gewinnt, als seien von den Farbstoffen auch in die noch im Flimmerverband steckenden Becherzellen Farbkörnchen eingedrungen, und ebenso scheinen schon mit gefärbten Partikelchen gefüllte Myelinzellen aus den Bechern auszutreten; ob hier vom Becherinhalt aus durch die Becheröffnung nach aussen gerichtete amöboide Fortsätze (wie es ein einziges Mal der Fall zu sein schien) die durch das Wimperspiel entfernt gehaltenen Farbkörnchen hereinzuholen im Stande sein sollten, wäre einer weiteren Untersuchung werth [und, falls es sich bestätigte, ein Gegenstück zu Eberth's[1]) Beobachtung, der nach Injection von ungelöstem Karmin in die Aorta des Frosches die Farbkörnchen vom Blute aus in die Flimmerzellen bis dicht unter den Flimmersaum eingedrungen sah] — oft trifft man es — und hierauf sei noch bezüglich eines negativen Resultates aufmerksam gemacht, dass, wenn man die $^1/_4$ Stunde vorher bestäubte Froschschleimhaut lospräpariren will, der ganze Farbstoffbelag auf einem zarten durchsichtigen Häutchen sitzend sich als Ganzes verschiebt; darunter die intacte, aber farbstofffreie Schleimhaut; die oberste Schleimschicht, welche beim Frosch eine glasige, sulzige Masse bildet, hat durch eine Art von Gerinnungsvorgang eine feine Membran gebildet, auf der der Farbstoff aufsitzt und für die darunter liegende Schleimhaut gleichsam unschädlich gemacht ist. Nur eine wiederholte Bestäubung lohnt natürlich die Untersuchung dieser Schleimhaut. Jedenfalls aber dürfen wir aus den mitgetheilten nicht zu missdeutenden Vorgängen auf der bestäubten Froschschleimhaut den Schluss ziehen, dass die pigmenthaltigen Myelinzellen im Sputum („Pigment"-, „Körner"-Zellen) von den die Becher verlassenden Myelingebilden

1) Ueber das Eindringen von Fremdkörpern in Flimmerepithelien. Virchow's Archiv. Bd. 43. S. 133. 1868.

abstammen und sich durch amöboide Fremdkörperaufnahme zu Körperzellen umwandeln und dass ferner die pigmentfreien Myelinzellen im Sputum („myelindegenerirten") und pigmenthaltigen (kurzweg „Pigment"- oder „Körnerzellen" genannt), die in der Literatur stets auseinandergehalten wurden, sowohl ihrer Genese (aus den Becherzellen) nach, als auch ihres Hauptinhaltes (Mucin in Myelinform) identisch sind und sich nur durch den Gehalt an Fremdkörperchen unterscheiden.

Eine solche unbedingte Uebertragung der Resultate beim Kaltblüter auf den Menschen könnte vielleicht doch etwas gewagt erscheinen, obgleich dies bezüglich der Becherzellen der Darmschleimhaut von Frosch auf Mensch in der Literatur anstandslos geschehen. Es trug deshalb folgender Versuch zur Beweisführung der physiologischen Entstehung der Pigmentkörnchenzellen aus den Myelinzellen wesentlich mit bei: Wenn man eine Sputumprobe, von deren beiläufigem Gehalt an Pigmentkörnchenzellen (pigmenthaltige Myelinzellen) man sich vorher überzeugt hat, die man aber, falls eigenes Secret nicht zu Gebote stehen sollte, sich von Jemandem durch Räuspern aus dem Rachen entleeren lässt, der habituell geringer Staubeinathmung ausgesetzt ist (ebenso kein Morgensecret), auf einen Objectträger ausbreitet und nun ähnlich wie den Frosch einer russenden Petroleumlampe für einige Minuten aussetzt, bis eine leichte Trübung bemerkbar, jetzt Secret und Russ fleissig mischt und das Ganze über einem Wasserbad einer Temperatur etwa der der Körperwärme aussetzt, so sieht man nach 1—2 Stunden unter dem Mikroskop alle Zellen, Myelin-, Eiter-, Schleim-, Pflasterzellen in amöboider Bewegung und es gehört kein besonderes Glück dazu, bei mässiger Geduld die Russpartikelchen in die Zellen aufgenommen und von dem Moment den Bewegungen der letzteren folgen zu sehen. Nach etwa 4 Stunden hat auch bei fortgesetzter Erwärmung die amöboide Bewegung aufgehört; die meisten Zellen sind zu Körnerzellen umgewandelt, ohne jedoch immer deren runde Gestalt angenommen zu haben; besonders die Pflasterepithelien verwandeln sich dabei in unregelmässig gestaltete, im Umkreis wie zerfetzt aussehende Massen, die ganz dicht mit Fremdkörperchen vollgepfropft sind. Die Temperatur mag vielleicht einigemal die Körperwärme überschritten und die Thätigkeit der amöboiden Fremdkörperaufnahme gesteigert haben, aber dass die hier von den Zellen unter dem Mikroskop ausgeübte Function auch auf der Schleimhaut vor sich geht, wenn auch langsamer, das darf wohl als sicher angenommen werden. Dieser

Befund stützt also jedenfalls die Behauptung der Entstehung der Pigmentkörnerzellen (pigmenthaltigen Myelinzellen) aus den pigmentlosen Myelinzellen (wie sie auf der Froschschleimhaut beobachtet worden) auch für den Menschen; aber er erlaubt auch noch den Schluss auf andere Vorgänge; nämlich die Umwandlung der Eiterzellen, Schleimkörperchen und Pflasterzellen in theils runde, theils unregelmässig geformte Körnerzellen bei Staubaufnahme. Da aber diese Pigmentkörnerzellen im Sputum ausnahmslos auch myeline, myelintröpfchenhaltige sind, so wird man unwillkürlich zu der Schlussfolgerung gedrängt, die Aufnahme von kleinsten Fremdkörperchen (Staub) in Eiter-, Schleim- und Pflasterzellen involvire einen Reizzustand, auf den die Zelle mit Umwandlung ihres Protoplasmas in Mucin antworte, ähnlich wie dies von Heidenhain für die Protoplasmazellen der Speicheldrüsen nachgewiesen worden, dass aber nun das Mucin innerhalb der Zelle Myelinform annehme (denn im Sputum müssen wir ja auf Grund des gemeinsamen chemischen Verhaltens als Substanz der Myelinform Mucin setzen). Anders wäre der Uebergang einer Eiterzelle in eine pigmenthaltige Myelinzelle kaum zu denken und müsste derselbe zugleich sowohl in dem Eiter- und Schleimzellen führenden Trachealsecret, als auch für die ganze Mund- und Rachenschleimhaut angenommen werden. Wir haben aber noch eines anderen Ortes der Entstehung von Pigmentkörnerzellen durch Staubinhalation zu gedenken. Dies sind die Alveolen und flimmerlosen Endästchen der Bronchiolen. Denn wenn auch für die weitaus grösste Zahl von Menschen die in Trachea und Bronchien reichlich verbreiteten und secernirenden Becherzellen genügen, jenes mittlere Maass von die meisten Menschen treffendem Staub aufzunehmen und in Form pigmenthaltiger Myelinzellen durch die Flimmerarbeit zu entleeren (obwohl aus der in der Lunge aller Erwachsenen sich findenden Schwarzfärbung zweifellos hervorgeht, dass geringste Quantitäten Staub und Russ auch bei ihnen täglich in Alveolen und interstitielles Gewebe gelangen), so verhält es sich doch noch ganz anders bei jenen Arbeitern, die täglich einer aussergewöhnlichen Staubatmosphäre ausgesetzt sind. Bei ihnen füllen sich, wie wir aus Zenker's und Knauff's Arbeiten und aus unseren Versuchen beim Hund gesehen haben, die Alveolarepithelien und feinsten Bronchien dicht mit Staubpartikelchen an. Knauff (l. c.) glaubt nun, diese russerfüllten Alveolarepithelien lösten sich langsamer ab als der Epithelbelag auf der übrigen Respirationsschleimhaut und gelange so nur allmählich zur Expectoration, und dies sei die Ursache für die bekannte Erscheinung, dass grosse Staubmengen inhalirende

Arbeiter noch wochenlang nach ihrer Aufnahme ins Spital massenhaft Pigmentkörnerzellen entleerten. Letztere Erscheinung ist ja für alle Kohlenarbeiter längst bekannt; aber die Ursache dürfte vielleicht nicht in der langsamen Ablösung der Alveolarepithelien, die nach den Versuchen von Friedländer, Sommerbrodt u. A. rasch desquamiren, sobald ein ungewöhnlicher Reiz (schon das blosse Oedem) auf sie eingewirkt, als in den erschwerten Exspirationsverhältnissen, in der verhinderten Expectoration der abgelösten Alveolarepithelien zu suchen sein. Die Entleerung der Alveolen und flimmerlosen Bronchiolen gelingt bei Secretanhäufung wohl nur in Folge des bei starken Hustenstössen sich in den Bronchien bildenden luftverdünnten Raums, wobei allmählich der Inhalt der Bronchiolen und Alveolen nachrückt, bis er in das Bereich der Flimmerzellen gelangt ist, die dann für die Weiterbeförderung sorgen. Je reichlicher aber die Secretion in den oberen Partien der Luftröhre, um so ungünstiger die Entleerung der untersten, und so mag es wohl bei den habituell an chronischen Katarrhen leidenden Kohlen- etc.-Arbeitern Wochen hindurch dauern, bis alle Alveolen und Bronchiolen von Russzellen gesäubert sind. Das, was Buhl (l. c.) über die Expectoration der pneumonischen Sputa sagt, die zum geringsten Theil aus den feineren Bronchien und gar nicht aus den Alveolen stammten, deren durch schleimige Degeneration verflüssigter croupöser Inhalt vielmehr durch Resorption an Ort und Stelle weggeschafft würde, gilt theilweise auch für die hier besprochenen Verhältnisse. Es entsteht aber noch eine andere Frage: Auch die im Sputum solcher Arbeiter noch wochenlang während ihres Spitalaufenthaltes expectorirten Pigmentzellen (Russ- etc.-Zellen) zeigen ausnahmslos Myelingehalt. Wird nun die russerfüllte Alveolar- und Bronchiolenzelle, die das Material für diese auch nach Aufhören der Staubeinwirkung anhaltenden schwarzen Sputa liefert, in Mucin mit Myelinform verwandelt, wie wir es oben für die Eiter-, Schleim- und Pflasterzellen angenommen haben? Oder nimmt sie bei ihrer Wanderung nach oben Myelintröpfchen aus den Becherzellen auf? Die von uns bei den Versuchshunden nach Russinhalation in der Alveole hie und da gefundenen russerfüllten Myelinzellen machen das Erstere wahrscheinlich, d. h. die Mucin-Myelin-Metamorphose in der Alveole selbst, ohne die letztere Annahme auszuschliessen. Aber auch ohne Staubaufnahme können wir eine solche Metamorphose der Zellen auf der Respirationsschleimhaut nicht ausschliessen; man findet nämlich gar nicht so selten in Sputis, in denen die Eiterzellen an Zahl bedeutend überwiegen, die letzteren beträchtlich vergrössert, gleichsam gequellt, stark granulirt, glänzend, aber

ohne Pigment, wobei man zögert, ob es noch Eiterzellen oder schon pigmentfreie Myelinzellen sind. Auch Flimmerzellen sieht man oft in grosser Menge bei einander zwischen Myelinzellen und -Formen liegen, ohne entscheiden zu können, ob man es noch mit Flimmerzellen zu thun hat, und die Uebergänge von tadellosen Flimmerzellen zu ihnen ähnlichen Myelinzellen und -Formen die Meinung erwecken, es gehe hier eine Umwandlung der Zelle in toto in Mucin unter Myelinform vor sich. [Auch Heitler[1]) macht ähnliche Angaben für die Fettmetamorphose.]

Abgesehen nun aber von jenen Arbeitern, bei denen durch aussergewöhnliche Staubaufnahme auch Alveolen und Bronchiolen angefüllt werden, haben wir es bei den im Sputum der meisten Menschen vorkommenden pigmenthaltigen Myelinzellen (Pigmentkörnerzellen) wohl in der Regel blos mit Tracheal- und Bronchialproducten zu thun, d. h. mit Ausschluss einer unter Umständen nicht zu leugnenden Bildung solcher Zellen auch auf der Rachen- und Mundschleimhaut. Denn nur ein längeres Verweilen der normalen, ursprünglichen Zellformen mit den eingedrungenen staubförmigen Fremdkörpern lässt (wie wir aus unseren Versuchen der künstlichen Erwärmung der Sputazellen bei Anwesenheit von Russ gesehen haben) die Pigmentkörnerzellen entstehen, und dieser Umstand ist eben blos in Kehlkopf, Trachea und Bronchien auch gegen unsern Willen stets gegeben, während wir die in Mund, Rachen und Nasenhöhle suspendirten Fremdkörper entweder verschlucken oder mit dem Secret expectoriren können. Bei niederstehenden Thieren, wie Fröschen, denen die Fähigkeit der Expectoration abgeht, ist denn auch Mund- und Rachenhöhle mit Flimmerschleimhaut ausgekleidet. Auf Grund dieser vicariirenden Verbreitung der Flimmerschleimhaut aber bei den verschiedenen Thieren und beim Menschen und aus dem übereinstimmenden anatomisch-physiologischen Verhalten derselben können wir auch in der Entstehung der pigmenthaltigen Myelinzellen auf der Flimmerschleimhaut des Menschen und ihrem Erscheinen im Sputum nur einen normal-physiologischen Act erblicken. Denn kein mit Lungen athmendes Wesen kann sich dem Staubgehalt der Luft entziehen; dieser Staub aber wird auf jeder Flimmerschleimhaut das gleiche Schicksal haben, in Zellen eingeschlossen und durch die Cilien nach oben getragen zu werden, ein Vorgang, der zwar bei den Staubformen jeder Art

1) Ueber den diagnostischen Werth der Epithelien in den Sputis. Wiener med. Wochenschr. 1877. Nr. 49, 50.

ausgesetzten Menschen in höherem Grade stattfindet als beim Thier (und bei den Hausthieren wieder in höherem Grade als bei den Wald- und Feldthieren, wie schon ein Vergleich beider Lungenfarben zeigt), aber doch nur in den Grenzen einer physiologisch gesteigerten Thätigkeit. Und wenn schon im Lungenschwarz, dem Russgehalt jeder erwachsenen Menschenlunge, der doch nur der Ausdruck einer nicht ausreichenden physiologischen Flimmer- und Becherzellenthätigkeit ist, ein normaler Befund gesehen wird, so kann doch in der Entstehung und Expectoration von Russ- und Staubzellen, dem Ausdruck einer so weit sufficienten Thätigkeit der Flimmerschleimhaut, kein pathologischer Vorgang erblickt werden. Eine diagnostisch-klinische Bedeutung kommt also weder den pigmentfreien, noch pigmenthaltigen Myelinzellen im Sputum zu.

Ein anderer Sputabefund, auf den wir schon kurz zu sprechen kamen, hat seit seinem Bekanntwerden viel von sich reden gemacht, und namentlich war es der Autor, dessen Ansehen die Prüfung seiner, wenn richtig, von einschneidender Bedeutung für die Diagnose der Lungenkrankheiten werdenden Angaben verlangte. Wir meinen das von Buhl[1]) behauptete Vorkommen des Alveolarepithels im Sputum und die darauf sich stützende Diagnose der Lungenphthise im frühesten Stadium. In jenem Abschnitt seiner Abhandlungen, welcher die Desquamativ-Pneumonie behandelt, jenen von Buhl als der häufigste und in der Regel zum Tode führende Anfang der Lungenphthise und Tuberculose bezeichneten und von ihm in die Terminologie der phthisischen Lungenaffectionen eingeführten interstitiellen Process, gibt er an, es seien „Alveolen und feinere Bronchien oft bis zur Luftleere angefüllt mit proliferirten Alveolarepithelien", die entweder fettig degenerirt seien und braunes und schwarzes Pigment enthielten („Körnerzellen") oder „Myelindegeneration" zeigten (wieder „Körnerzellen" genannt), oder schliesslich solche „mit Proliferation der Kerne"; und fährt dann fort: „Diese Befunde sind für das Krankenbett von grosser Bedeutung; denn sie geben dem Auswurf einen bestimmten, untrüglichen Charakter. Schon in der ersten Woche lassen sich durch die mikroskopische Untersuchung der Sputa nähere Merkmale dafür gewinnen, dass man es weder mit katarrhalischer, noch croupöser, sondern mit Desquamativ-Pneumonie zu thun habe; denn nur bei ihr gerathen

---

1) Lungenentzündung etc. 12 Briefe. München 1872.

die Alveolarepithelien in solcher Menge in den Auswurf.“ Abgesehen nun von der alten Streitfrage, ob die Alveole überhaupt einen Epithelüberzug besitzt, die insofern bejahend entschieden ist, als die meisten und hervorragendsten Autoren denselben annehmen und mit ihm rechnen (und sich die Frage nunmehr lediglich darum zu drehen scheint, ob dieser Epithelüberzug ein continuirlicher oder unterbrochener ist), seien hier zunächst einige Arbeiten erwähnt, welche die pathologisch-anatomische Seite von Buhl's Behauptung — die Proliferation des Alveolarepithels als specifisches Merkmal der phthisischen Entzündung — geradezu verneinen; während sich zu Gunsten Buhl's auf dieser Seite der Frage bis jetzt keine Stimme erhoben hat. Vor Allem kommen hier die Experimente Friedländer's[1]) in Betracht, die Erzeugung einer artificiellen katarrhalischen Pneumonie nach Vagusdurchschneidung an Kaninchen, deren Resultat ist, dass Schwellung, körnige Trübung, fettige Degeneration und Desquamation des Alveolarepithels nach einander schon dann auftreten, sobald die Alveolarwände anstatt mit Luft mit wässeriger Flüssigkeit erfüllt werden, also bei jedem Oedem der Lunge aus irgend welcher Ursache, dass also die in Rede stehende Erscheinung nicht nur kein specifisches Merkmal der phthisischen Entzündung, sondern nicht einmal der Entzündung überhaupt sei, wenn auch neben ihr auftrete, da das erste Stadium der Entzündung mit seröser Durchtränkung der Alveole einhergehe; ja selbst in ganz gesunden Lungen hat Friedländer einzelne dieser „grossen Zellen Colberg's“ gewöhnlich mit Pigmentkörnchen gefüllt angetroffen. Um die Bildung dieser von Colberg[2]) zuerst für die katarrhalische Pneumonie beschriebenen Zellformen handelt es sich nämlich auch bei der von Friedländer erzielten künstlichen Veränderung (Schwellung, Trübung etc. und Desquamation) des Alveolarepithels. — Auch die von Buhl als ominös angeführten Alveolarepithelien mit Proliferation der Kerne sind nach Friedländer (und schon Colberg) in ganz normalen Lungen bei Untersuchungen im Serum u. dgl. etwas ganz Gewöhnliches. Sommerbrodt[3]) erhielt ebenfalls bei seinen Versuchen über die Wirkung inspirirten Blutes (quoad Entstehung einer Phthise durch Hämoptoe) in den Alveolen Bildung und Desquamation dieser „grossen Zellen Colberg's“, nur waren dieselben in Folge Aufnahme des in die Alveolen ergossenen Blutes braun pigmentirt,

1) Untersuchungen über Lungenentzündung. Berlin 1873.

2) Zur normalen und pathologischen Anatomie der Lungen. Deutsches Archiv für klin. Med. Bd. II. 1866.

3) Virchow's Archiv. Bd. 55. S. 165. 1872.

ähnlich den bei brauner Induration der Lunge sich findenden Pigmentzellen, mit denen Sommerbrodt die durch seine Versuche erhaltenen identificirt. Die bei der braunen Lungeninduration in Folge von Stauung von Seite des linken Vorhofs in der Alveole vor sich gehenden Veränderungen und Bildung der echten Pigmentzellen sind also ebenfalls derselbe Vorgang wie der von Colberg, Friedländer und Sommerbrodt beobachtete und hat weder mit der phthisischen, noch mit der Entzündung überhaupt das Geringste zu thun. Um aber die durch seröse Durchtränkung in Schwellung und Trübung übergeführten Alveolarepithelien zur fettigen Degeneration und Desquamation, d. i. in den Zustand wie bei „Desquamativ-Pneumonie" zu bringen, hängt, wie Friedländer in einem Buhl's Angaben (die er erst nach Abschluss seiner Arbeit erhielt) noch theilweise berücksichtigenden kurzen Nachtrag anführt, lediglich von der Dauer des Versuches ab. — Von sonstigen in der Literatur sich findenden Angaben, welche gegenüber der von Buhl den Vorgängen in den Alveolen bei Desquamativ-Pneumonie zugesprochenen Bedeutung sich ablehnend verhalten, beschränken wir uns noch auf Wiedergabe der Ansicht Rindfleisch's[1]). Bezüglich der von Buhl behaupteten Proliferation der Alveolarepithelien durch Zelltheilung sagt derselbe: „Die Zahl der bei Desquamativ-Pneumonie in einem Alveolus vorfindigen Zellen ist selten grösser, als man nach dem Umfang der Wandfläche erwarten sollte"; ferner: „Die ganze Erscheinung der Formveränderung und Ablösung der Lungenepithelien von der Alveolarwand hat wohl in keinem Falle die Bedeutung eines selbständigen, das Wesen einer bestimmten Krankheit bezeichnenden Processes, sondern sie stellt ein stereotypes Accidens der meisten das Lungenparenchym betreffenden Störungen dar. Schon die einfachsten Anomalien der Blutvertheilung ziehen eine Ablösung der Alveolarepithelien nach sich. Auch bei Desquamativ-Pneumonie kann das Absonderungsproduct der Wand der Alveolen für ein fast nebensächliches angesehen werden gegenüber den Vorgängen, welche gleichzeitig im bindegewebigen Parenchym der Lungen verlaufen." Fügen wir noch hinzu, dass es Senftleben[2]) gelang, bei in die Bauchhöhle von Kaninchen eingebrachten Lungenstückchen die in Alveolen eingewanderten weissen Blutzellen die Wandlung zu Spindel-, Epithelzellen und jungem Bindegewebe zu beobachten, wonach also die in einer Alveole

1) Chronische und acute Tuberculose. v. Ziemssen's Handb. Bd. V. 2. 1877.
2) Virchow's Archiv. Bd. 77. S. 421. 1880.

nach vorausgegangenen entzündlichen Zuständen sich findenden Epithelzellen noch lange nicht partout die Epithelauskleidung der betreffenden Alveole darstellen müssen, so war es klar, dass durch solche auf experimentelle Basis gestützte Angaben Buhl's Deutung des mikroskopischen Befundes bei Desquamativ-Pneumonie, solange selbe nicht wiederum durch das Experiment bewiesen wurde, widerlegt war. Aber es handelte sich für uns noch um die klinische Seite von Buhl's Angaben, ob nämlich die mikroskopische Untersuchung der Sputa bei Desquamativ-Pneumonie Anhaltspunkte ergaben, welche eine Desquamation des Alveolarepithels hätten constatiren lassen. (Denn Buhl sagt: „nur bei ihr gerathen die Alveolarepithelien in solcher Menge in den Auswurf.“) Von diesem Standpunkt aus haben drei Autoren die Angaben Buhl's geprüft, Fischl[1]) Amburger[2]) und Heitler[3]), aber zunächst die Frage dadurch zu entscheiden gesucht, dass sie untersuchten, ob das normale Alveolarepithel von bestimmten Epithelien des übrigen Respirationstractus überhaupt zu unterscheiden sei (was Fischl und Heitler bestimmt bestreiten, während Amburger dafür eintritt). Aber um das normale Alveolarepithel handelte es sich ja nicht. Denn abgesehen von hierüber vorliegenden Angaben [Colberg (l. c.), F. E. Schulze[4]), Rindfleisch[5]), Küttner[6]) u. A.), welche zwar genetisch, und für das intrauterine Leben auch morphologisch, die Identität der die Lungenalveolen auskleidenden cubischen Pflasterepithelien mit solchen auf der übrigen Respirationsschleimhaut bestätigen, dagegen für den Zustand der Lunge des Erwachsenen in dem Alveolarepithelüberzug ein von allen übrigen im Respirationstractus vorkommenden Pflasterzellen histologisch weit verschieden sich darstellendes Element erblicken — war es a priori wenig wahrscheinlich, dass die den geübtesten Histologen Jahrzehnte hindurch trotz exactester Untersuchungen entgangenen (und heute noch von Fach-Autoritäten bestrittenen) zelligen Bestandtheile der Alveolarauskleidung bei ihrem Erscheinen im Sputum erkannt werden könnten. Denn der normale Epithelüberzug der Alveole stellt ja eine einschichtige, sehr dünne und hin-

1) Diagnose der Lungenphthise in den ersten Stadien der Erkrankung. Prager Vierteljahrschr. f. prakt. Heilk. 1876. Bd. IV. S. 81.

2) Ueber das Vorkommen und Bedeutung des Alveolarepithels im Sputum. St. Petersb. med. Wochenschr. 1876. Nr. 12, 13.

3) Ueber den diagnostischen Werth der Epithelien in den Sputis. Wiener med. Wochenschr. 1877. Nr. 49, 50.

4) Stricker's Handbuch der Gewebelehre.

5) Lehrbuch der pathologischen Gewebelehre. S. 337.

6) Virchow's Archiv. Bd. 66. S. 12. Studien über das Lungenepithel.

fällige Membran dar, in der ohne Färbungsmittel weder Kern, noch Grenzen der einzelnen Zellen sich erkennen lassen, deren Auffindung schon in der Lunge mit Schwierigkeiten verbunden, deren Aufsuchen im Sputum aber, selbst wenn sie intact in dasselbe gelangt, ein Ding der Unmöglichkeit wäre. Das war auch von Buhl nicht behauptet worden, und die diesbezüglichen Erörterungen Heitler's, Fischl's und Amburger's waren demnach so weit irrelevant. Für Buhl handelte es sich vielmehr um die pathologisch veränderten Alveolarepithelien; diese lassen aber weder einen Vergleich mit der normalen Alveolarepithelzelle, noch mit dem normalen Zellenbelag der übrigen Respirationsschleimhaut zu; sie stellen vielmehr, wie Colberg, Friedländer, Sommerbrodt u. A. angeben, durch Schwellung und Trübung verändert, die mehr oder weniger pigmenthaltige, der fettigen Degeneration entgegengehende „grosse Zelle Colberg's" dar, und der Kernpunkt der Frage für die klinische Prüfung von Buhl's Angaben lautete demnach: Erscheinen die Colberg'schen grossen Zellen vorwiegend bei Desquamativ-Pneumonie im Sputum und sind sie als Alveolarproducte daselbst erkennbar? Nun dürfte so weit wohl keine Meinungsverschiedenheit herrschen, dass Zellen von der Form und Eigenschaften der Colberg'schen nur in den allerwenigsten Sputis vermisst werden, da ja Quellung und Trübung des Epithels bei keinem entzündlichen Vorgang der Schleimhaut fehlen und Fettdegeneration ein sehr häufiges Schicksal des bei hyperämischen Zuständen sich loslösenden Epithelbelags ist, Pigmentgehalt aber der Zellen, wie wir oben gesehen haben, den constanten Befund der Sputa nach Staubinhalation bildet und sichere Unterschiede zwischen diesen unechten Pigmentzellen und den durch Blutfarbstoffaufnahme entstandenen echten (wie es die Colberg'schen Zellen oft sind) nicht vorliegen; abgesehen davon, dass es keinem Zweifel unterliegt, dass auch auf Trachea und Bronchien nach Zerreissung kleiner Gefässe bei starken Hustenstössen etc. sich ebenfalls echte Pigmentzellen bilden können. Wir fanden auch in der That die grossen, runden Zellen mit dem wechselnden Inhalt der Colberg'schen in über der Hälfte unserer untersuchten Sputa. Angaben aber über die Herkunft, über den Standort dieser Zellen im Sputum zu machen, wie Buhl will, dem sich Amburger angeschlossen hat, dürfte heute Niemand mehr ernstlich behaupten wollen. Die beiden genannten Autoren versäumen es auch, die Unterschiede zwischen von dergleichen pathologischen Veränderungen betroffenen Alveolarepithelien und solchen des übrigen Respirationstractus anzugeben. Heitler

hat Recht, wenn er z. B. sagt: „Wenn eine Zelle eine Fettkörnchenzelle geworden, lässt sich ihre frühere Form nicht mehr angeben.“ Aber nicht nur bei der Fettdegeneration, bei jeder pathologischen Veränderung der Epithelzelle findet gleichzeitig Veränderung nach Grösse, Form, Farbe und Structur des Inhaltes statt, die keinen Schluss auf den Standort der Zelle mehr erlaubt. Friedländer würde sich wohl schwerlich getrauen, die bei seinen Untersuchungen erhaltenen gequollenen, getrübten und fettig degenerirenden Alveolarepithelien in einem Sputum als Alveolargebilde erkennen zu wollen. Seine Zeichnungen, den veränderten zelligen Alveolarinhalt darstellend, mit Weglassung des Parenchymgewebes einem Kliniker oder Pathologen als Sputumprobe vorgelegt, mit der Aufforderung, Herkunft der Zellen anzugeben, würde jeder Sachverständige für eine Zumuthung halten. (Friedländer macht hierüber keine Angaben, und war auch, da ihm Buhl's Arbeit nicht vorlag, dazu nicht veranlasst.) Ebenso würde Sommerbrodt's Alveolarzellen mit durch Blutfarbstoff hervorgerufenem rothbraunen bis schwarzen Pigmentgehalt von den im Sputum gewöhnlich sich findenden echt oder unecht pigmentirten Nichtalveolarzellen Niemand zu unterscheiden vermögen. (Ein Vergleich von Sommerbrodt's Zeichnungen der erwähnten Alveolarzellen mit unseren Darstellungen der Sputazellen bestätigt dies.) So kamen denn auch schon Fischl und Heitler (l. c.) auf Grund ihrer Sputauntersuchungen zu dem Resultat, alle von Buhl für die genuine Desquamativ-Pneumonie und ihre Ausgänge in käsige Pneumonie, Cirrhose etc. im Sputum beschriebenen Zellformen bei allen anderen mit Auswurf einhergehenden Affectionen gefunden zu haben. Buhl's Angaben erscheinen somit sowohl vom pathologisch-anatomischen als auch klinischen Standpunkte aus haltlos, und es sei nur der Vollständigkeit halber hier erwähnt (obwohl es gewissermaassen das stärkste Argument gegen Buhl bildet), dass sowohl von Fischl als auch unsererseits Sectionsergebnisse vorliegen von Personen, die Monate lang während ihres Spitalaufenthaltes alle die von Buhl als ominös angegebenen Zellformen expectorirten, die an den verschiedensten Leiden zu Grunde gingen (wir hatten es meist mit Typhusfällen zu thun) und bei denen post mortem sich vollständig intactes Lungengewebe zeigte.

Noch sei einer Veränderung der in den Sputis auftretenden Epithelien (auch Eiterzellen), besonders der grossen Plattenepithelien ganz kurz gedacht, die keineswegs neu, aber oft für pathologisch angesehen und als specifisches Kennzeichen für Krankheiten ange-

geben worden, wo sie blos Nebenerscheinung sein kann: die Micrococcen in den Epithelien. Jeder Abstrich der Zunge der weitaus meisten Menschen zeigt besonders schön in den grossen Plattenepithelien theils nur einzelne bei einander liegende, theils die ganze Zelle dicht besetzt haltende Massen von Kugelbacterien. Ihr ganz constantes Auftreten und leicht gegebene Verwechslung mit gekörntem Protoplasma und Fettkörnchenzellen lässt sie oft übersehen. Ein bequemes Mittel und ein anziehendes Bild liefert aber die für Kugelbacterien bekanntlich charakteristische Tinction mit Anilinfarben. Ein Tropfen einer mässig concentrirten Lösung von Anilinblau mit einem beliebigen Zungenabstrich vom Menschen gemischt zeigt Zahl und Anordnung der Micrococcen aufs Schönste. Dieselben sind vor Allem von durchaus verschiedener Grösse, verschieden in einem und demselben Sputum. Dieser Umstand scheint uns als besonders wichtig hervorgehoben werden zu sollen, da viele Angaben über den specifischen Werth von Micrococcen sich lediglich auf die vermeintlichen Grössenunterschiede zwischen ihnen und den gewöhnlich in Schleimhautepithelien vorkommenden stützen. Einzelne Zellen sind so vollgepfropft damit, dass sie einen undurchsichtigen Farbklumpen darstellen (nach Anilinfärbung) und nur ein die Peripherie bildender deutlicher Micrococcenkranz auf den ganzen Inhalt der Zelle schliessen lässt; in anderen Epithelien, in denen nur einzelne Bacterien beisammen liegen, sieht man, dass sie die bekannte Sarcine-Stellung einnehmen, zu 4, 6, 8 und mehr Exemplaren entweder dicht aneinander liegen oder in regelmässigen Abständen getrennt die Endpunkte eines Quadrats oder Rechtecks bilden. Einzeln in der Flüssigkeit befindliche gefärbte Micrococcen sieht man in der bekannten Zitterbewegung. Hier fragt es sich nun, ob wir die im Magen bei abnormen Gährungsvorgängen vorkommende Alge Sarcina ventriculi vor uns haben oder die den Schizomyceten zugehörige Kugelbacterie in Sarcinestellung. „Sarcine“ im Sputum ist wiederholt beschrieben worden. Heimer[1]) fand „Sarcine“ im Auswurf eines Phthisikers und nach dessen Tode in den Erweichungsherden der Lungen. An Grösse waren dieselben verschieden, die grössten aber immer noch kleiner als die gewöhnlich im Magen vorkommende, und die kleinsten waren von den gewöhnlichen Kugelbacterien nicht zu unterscheiden. Als sehr merkwürdig bezeichnet es Heimer, dass diese kleineren Zellen in Eiterzellen sich eingeschlossen fanden. Abgesehen nun von früher beschriebenen auch

1) Pneumonomycosis sarcinica. Deutsches Archiv für klin. Med. Bd. XIX. S. 344. 1877.

bei Heimer erwähnten Fällen von echter Sarcina ventriculi in abgeschlossenen Brandherden der Lunge [2 Fälle von Virchow[1]), 1 Fall von Cohnheim[2])] scheint es bei den im Sputum von Heimer beschriebenen Sarcinemassen noch nicht erwiesen, ob es eine kleinere Form von Sarcina ventriculi oder grössere und kleinere Exemplare von Micrococcen in Sarcinestellung waren, wie sie sich in der kleineren Form in den meisten Sputis in Epithelien und Eiterkörperchen finden und thatsächlich hie und da eine der Magensarcine nahegehende Grösse erreichen. Einen dem Heimer'schen ähnlichen Fall beschrieben schon Schwenninger und Buhl[3]), wobei sich in der Lunge in einer faustgrossen Höhle der Magensarcine etwa gleichkommende Formen fanden; dagegen im Auswurf nur die Micrococcen an Grösse erreichende Sarcinen in Zellen eingeschlossen waren. Ob diese letzteren nicht wirklich Micrococcen waren, ist auch hier unentschieden. Noch früher erwähnt Friedreich[4]) das Vorkommen einer „kleinzelligen Sarcine" im Sputum, die oft ganze Plattenepithelien umhülle, als gar nicht so selten. Seine Abbildungen weisen aber nur eine grössere Form von Kugelbacterien in Sarcinestellung auf. Aber schon 1856 macht Virchow[5]) auf eine im Sputum vorkommende „Sarcine von der allerfeinsten und zartesten Beschaffenheit" aufmerksam, und Friedreich (l. c.) bestätigt sie, hält aber ihre Sarcinenatur für zweifelhaft, ihre pflanzliche Abstammung aber durch die Jod-Schwefelsäure-Reaction erwiesen. Diese feinsten Sarcinen sind eben ohne Zweifel Kugelbacterien gewöhnlicher und kleinster Grösse in der Stellung, die der Algensarcine im Magen constant zukommt, während die Micrococcen an diese Stellung nicht nothwendig gebunden sind. Diese Angaben beweisen, wie verschieden in Grösse die Kugelbacterien sich finden, und wenn die für die meisten Infectionskrankheiten von verschiedenen Forschern als pathogen beschriebenen Kugelbacterien sich nur durch ihre Grösse von den gewöhnlichen Formen unterscheiden, dann dürfte dieser Unterschied kaum in Betracht kommen; denn die z. B. (um im Respirationstractus und bei den Epithelien zu bleiben) von Oertel[6]) bei einer Vergrösserung von 1:1000 abgebildeten, die Epithelien der diphtheritisch afficirten Schleimhaut durchsetzenden und bei der Uebertragung Diph-

1) Virchow's Archiv. Bd. 9. S. 557. 1855; Bd. 10. S. 401. 1856.
2) Ebenda. Bd. 33. S. 157. 1865.
3) Annalen d. städt. Krankenhauses in München, herausg. von v. Ziemssen.
4) Beiträge zur Kenntniss der Sputa. Virchow's Archiv. Bd. 30. S. 390. 1864.
5) Ebenda. Bd. 9. S. 576. 1856.
6) Die epidemische Diphtherie. v. Ziemssen's Handb. Bd. II. 1. S. 576. 1876.

therie hervorrufenden Micrococcen, sowie die neuestens von Klebs[1]) beschriebenen und abgebildeten, die mykotische Ursache für Pneumonie abgebenden „Monadinen", die in die Flimmerzellen eindringen, entsprechen an Grösse so ziemlich den kleineren Formen von Kugelbacterien, wie sie sich Jeder aus der eigenen Mundhöhle in Epithelien eingeschlossen verschaffen kann; womit nichts mehr und nichts weniger gesagt sein soll, als dass in morphologischer Hinsicht zwischen den genannten Formen kein Unterschied besteht.

Diese Micrococcen sind es auch, welche bei Anwesenheit von rothen Blutkörperchen im Sputum sich oft an dieselben festsetzen und ihnen das Aussehen des Stachelförmigen verleihen. Diese Erscheinung wurde zuerst von Coze und Feltz[2]) im Blute von Infectionskranken als Bacterien gedeutet; ebenso von Hueter[3]); dagegen von Koch[4]) bezüglich der Anwesenheit von Bacterien bezweifelt und von Hiller[5]) als Schrumpfungsprocess erklärt. Hier im Sputum dürfte die Erklärung der stachelförmigen rothen Blutzellen, als durch das Sichansetzen von Bacterien bedingt, weniger Bedenken haben als im Blute des lebenden Menschen. Leider wurde der Färbungsversuch mit Anilin versäumt. Schliesslich sei noch hervorgehoben, dass diese Micrococcen in Epithelien, Eiterzellen, rothen Blutkörperchen etc., die sich in Mund- und Rachenhöhle fast aller Menschen, aber in sehr verschiedener Quantität finden, es nicht sein können, welche den an vielen Sputis und in der Exspirationsluft vieler Menschen wahrnehmbaren faden, muffigen Geruch erzeugen. Denn einerseits finden sich auch bei Personen, die ihre Mundhöhle ausserordentlich rein halten und nie aus dem Munde riechen, die Bacterien im Auswurf und Zungenbelag constant, und andererseits können Sputa nach mehrtägigem Stehen (ohne auszutrocknen) dicht durchsetzt sein von Bacterien und besonders zahlreich von den grössten, gleichsam gezüchteten, die Sarcinestellung einnehmenden, ohne auch nur den geringsten Geruch wahrnehmen zu lassen.

Wir fassen das Resultat, wie folgt, zusammen:

1. „Myelin, welches nur die äussere Form einer grösseren Zahl verschiedener Substanzen bedeutet, ist im Sputum und auf der Re-

1) Ueber natürliche Krankheitsfamilien. Vortrag. Zeitschrift für Heilkunde (Fortsetzung der Prager Vierteljahrschr.) I. 1880. S. 5.

2) s. Birch-Hirschfeld, Lehrb. d. path. Anatomie. 1876.

3) Allgem. Chirurgie. 1873.

4) Untersuchungen über die Aetiologie der Wundinfectionskrankheiten. Leipzig 1878.

5) Centralblatt für med. Wissensch. 1874. Nr. 22.

spirationsschleimhaut Mucin und wird aus den auf der Flimmerschleimhaut sich findenden Becherzellen, welches einzellige, mucipare Drüsen sind, als freie Myelinformen und Myelinzellen entleert. Letztere füllen sich durch amöboide Bewegungen mit staubförmigen Fremdkörpern an und werden so „pigment"-haltige Myelinzellen; sie stellen die im Sputum nach Staubinhalationen auftretenden sog. „Pigmentkörnchenzellen" dar und sind ebenso wie die „pigment"-losen Myelinzellen und freien Myelinformen ein regelmässiger Bestandtheil der normalen Flimmerschleimhaut und des Auswurfs. Unter Umständen können auch Eiter-, Schleim- und Epithelzellen im ganzen Respirationstractus durch Mucin-Myelin-Metamorphose und amöboide Fremdkörperaufnahme sich zu „pigment"-haltigen Myelinzellen umwandeln.

2. Zwischen von der gleichen pathologischen Veränderung betroffenen Alveolarepithelien und solchen des übrigen Respirationstractus existiren keine Merkmale, die ein Unterscheiden derselben im Sputum ermöglichten.

3. Micrococcen in verschiedener Grösse und oft in Sarcinestellung die Epithelien der Mundhöhle durchsetzend bilden einen normalen Befund beim gesunden Menschen.

Es liegt mir noch die angenehme Pflicht ob, Herrn Prof. von Ziemssen, meinem hochverehrten Lehrer für die freundliche Unterstützung dieser Arbeit durch seinen persönlichen Rath und die reichen Hülfsmittel des hiesigen klinischen Instituts meinen besten Dank auszusprechen.

Erklärung der Abbildungen.

(Tafel VII.)

Fig. 1. Pigmenthaltige und pigmentfreie Myelinzellen, zum Theil in Zerfall begriffen und zu Myelinformen zusammenfliessend. 1 : 430.

Fig. 2. Verschiedene Formen des freien Myelin. 1 : 430.

Fig. 3. Ansicht der oberen Fläche und des Randes einer in Flimmerthätigkeit befindlichen Schleimhautfalte vom Froschgaumen. 1 : 650.*)

Fig. 4. Amöboide Bewegung und Resorption von Farbstoffkörnchen durch die aus den Becherzellen der lebenden, flimmernden Froschgaumenschleimhaut entleerten zelligen Myelingebilde. 1 : 650.

Fig. 5. Durch Anilinblau tingirte, grössere und kleinere, zum Theil Sarcinestellung einnehmende Micrococcen in Plattenepithelien und Eiterzellen aus der Mundhöhle des Menschen.

---

*) ad Fig. 3: Die structurlosen freischwimmenden Kugeln von verschiedener Grösse (Myelinkugeln) sind in der Zeichnung zu dunkel ausgefallen.

Fig.1.

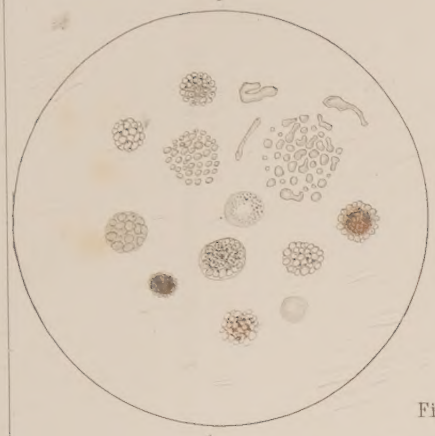

$\frac{1}{450}$

Fig.2.

$\frac{1}{450}$

Fig.3.

$\frac{1}{650}$

Fig.4.

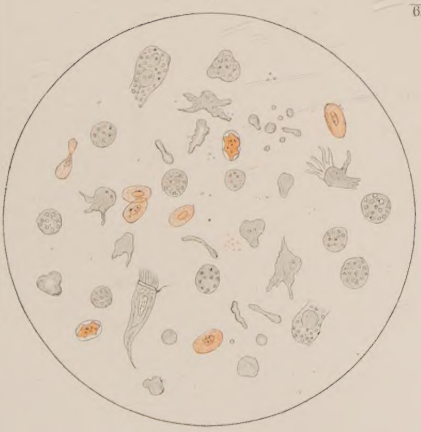

$\frac{1}{650}$

Fig.5.

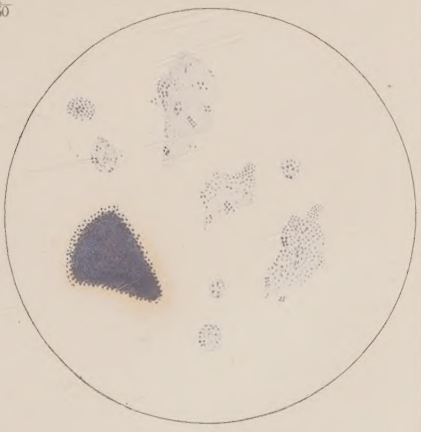

$\frac{1}{650}$

Panitza, Sputum.

Lith Anst. v. E. A. Funke, Leipzig.

Verlag von F. C. W. Vogel in Leipzig.